

Original Article

Investigating the effect of ultrasonic waves with the high frequency of 20 kHz on wound healing in rat skin

Ghasem Akbari^{1*}, Mazaher Aghdasta², Maghsoud Shalvandi³, Ali Kalantari-Hesari⁴, Mohammad Babaei⁵

1. Department of Basic Sciences, Faculty of Veterinary Medicine, Tabriz University, Tabriz, Iran

2. Faculty of Mechanics, Tabriz University, Tabriz, Iran

3. Faculty of Mechanics, Tabriz University, Tabriz, Iran

4. Department of Pathobiology, Faculty of Veterinary Science, Bu-Ali Sina University, Hamadan, Iran

5. Department of Clinical Sciences, Faculty of Veterinary Science, Bu-Ali Sina University, Hamadan, Iran

Submitted: 2025.03.03

Accepted: 2025.08.23

Revised: 2025.08.23

Published: 2026.03.20

Corresponding author: g.akbari@tabrizu.ac.ir

Abstract

Introduction: One of the most important issues in the wound healing process is the healing time. Recently, many studies have been conducted to reduce the duration of wound healing using different methods.

Objectives: The present study investigated the effect of ultrasonic waves on rat skin wound healing.

Materials and Methods: For this study, 18 rats were used in three groups (control, positive control, and treatment groups). In both positive control and treatment groups, 15 mm long wounds were created on the dorsum skin of the animals. The wound site in the positive control group without waves and in the treatment group was subjected to 20 kHz ultrasonic waves with an amplitude of 20 micrometers for one week. The control group was subjected to waves for one week without creating wounds. After the end of the treatment period, the skin samples were fixed and entered the section preparation process. The resulting slides were stained with three methods of Hematoxylin-Eosin, Masson's Trichrome, Periodic acid Schiff and Orcein, and then they were examined by light microscope. **Results:** The results of this research indicated the formation of epidermis and dermis layers in the treatment group. While the epidermis was not formed in the positive control group and the dermis layer formed in this group was severely inflamed. Also, the skin structure was observed in the control group without any notable complications. **Conclusion:** Therefore, it can be concluded that the use of 20 kHz ultrasonic waves with an amplitude of 20 micrometers can effectively reduce the duration of wound healing.

Keywords: Ultrasonic Waves, Healing, Wound, Epidermis, Dermis



Authors retain the copyright and full publishing rights.

Published by [Razi Vaccine & Serum Research Institute](#) This article is an open access article licensed under the [Creative Commons Attribution 4.0 International \(CC BY 4.0\)](#)

بررسی اثر امواج اولتراسونیک با فرکانس بالای ۲۰ کیلوهرتز در ترمیم زخم

قاسم اکبری^{۱*}، مظاهر اقدستا^۲، مقصود شلوندی^۳، محمد بابایی^۴، علی کلانتری حصار^۵

۱. گروه علوم پایه، دانشکده دامپزشکی، دانشگاه تبریز، تبریز، ایران

۲. دانشکده مکانیک، دانشگاه تبریز، تبریز، ایران

۳. دانشکده مکانیک، دانشگاه تبریز، تبریز، ایران

۴. گروه علوم پایه، دانشکده پیرادامپزشکی، دانشگاه بوعلی سینا، همدان، ایران

۵. گروه پاتوبیولوژی، دانشکده پیرادامپزشکی، دانشگاه بوعلی سینا، همدان، ایران



تاریخ پذیرش: ۱۴۰۴/۰۶/۰۱

تاریخ دریافت: ۱۴۰۳/۱۲/۱۳

تاریخ انتشار: ۱۴۰۵/۰۱/۰۱

تاریخ بازنگری: ۱۴۰۴/۰۶/۰۱

ایمیل نویسنده مسئول: g.akbari@tabrizu.ac.ir

چکیده

مقدمه: یکی از مهمترین مسائل در روند بهبود زخم، مدت زمان ترمیم است. بطوری که اخیراً مطالعات بسیاری برای کاهش زمان بهبود زخم با استفاده از روش‌های مختلف انجام گرفته است. **هدف:** در مطالعه حاضر، تأثیر امواج اولتراسونیک در ترمیم زخم پوست رت مورد بررسی قرار گرفت. **روش کار:** برای این کار از ۱۸ سر رت در سه گروه (گروه‌های کنترل، کنترل مثبت و درمان) استفاده شد. در دو گروه کنترل مثبت و درمان زخم‌هایی به طول ۱۵ میلی‌متر در قسمت پوست پشت بدن حیوانات ایجاد شد. محل زخم در گروه کنترل مثبت بدون امواج و در گروه درمان به مدت یک هفته تحت امواج اولتراسونیک ۲۰ کیلوهرتز با دامنه ۲۰ میکرومتر قرار گرفت. گروه کنترل بدون ایجاد زخم به مدت یک هفته تحت امواج قرار گرفتند. پس از پایان دوره درمان نمونه‌های پوست تثبیت و وارد مراحل تهیه مقطع شدند. لام‌های حاصل به سه روش هماتوکسیلین - ائوزین، تریکروماسون، پرئودیک‌اسیدشیف و اورسئین رنگ‌آمیزی و سپس توسط میکروسکوپ نوری مورد بررسی قرار گرفتند. **نتایج:** نتایج حاصل از تحقیق حاضر نشان‌دهنده تشکیل لایه‌های اپیدرم و درم در گروه درمانی بود. در حالی که اپیدرم در گروه کنترل مثبت تشکیل نشده بود و لایه درم تشکیل یافته در این گروه به شدت ملتهب بود. همچنین در گروه کنترل نیز ساختار طبیعی پوست بدون عارضه خاصی مشاهده گردید. **نتیجه‌گیری نهایی:** بنابراین می‌توان نتیجه گرفت که استفاده از امواج اولتراسونیک ۲۰ کیلوهرتز با دامنه ۲۰ میکرومتر می‌تواند در کاهش مدت زمان ترمیم زخم مؤثر باشد.

واژه‌های کلیدی: امواج اولتراسونیک، ترمیم، زخم، اپیدرم، درم

مقدمه

استفاده از امواج اولتراسونیک در تحقیقات و کاربردهای پزشکی قدمتی ۵۰ ساله دارد و اثرات بیولوژیکی آن بر روی بافت برای اولین بار در سال ۱۹۲۷ گزارش شده است (۱). در سال ۱۹۳۰ و در کشور آلمان و در ایالات متحده نیز در اواخر دهه ۱۹۴۰ استفاده از امواج اولتراسونیک برای معالجه‌های پزشکی توسعه یافت (۲). اولتراسونیک درمانی یک روش فیزیکی است که تابش غیر یونیزه کننده را به شکل امواج مکانیکی به درون بافت‌ها گسیل و سبب ایجاد گرما می‌شود. اثرات اولتراسونیک درمانی به شدت امواج اولتراسونیک (زمان $\times W/cm^2$) و مقدار فرکانس کاری و تعداد مبدل‌ها بستگی دارد. امواج اولتراسونیک همانند گرما، دارای طول موج کوتاهی هستند. در استفاده از این امواج می‌توان از حالت پالسی، پیوسته یا همزمان استفاده کرد (۳). امواج اولتراسونیک از نوع امواج مکانیکی طولی هستند که با انتشار و لرزش مولکول‌ها از طریق نسوج نرم منتقل و در طی عبور از بافت تضعیف می‌گردند (۴). مهم‌ترین پارامتر برای ارزیابی اثربخشی درمانی این تکنیک، قدرت بیان شده در توان است. میزان انرژی حاصل از یک درمان خاص به ویژگی‌های اولتراسونیک، نظیر (فرکانس، شدت، دامنه، تمرکز و یکنواختی پرتو) بستگی دارد. همچنین استفاده از امواج اولتراسونیک پیوسته یا پالسی بستگی به حالت فیزیک بافت‌ها دارد (۵). از آنجایی که امواج اولتراسونیک با فرکانس پایین، از عمق نفوذ بیشتری و تمرکز پایینی برخوردار هستند، لذا انرژی خود را با سرعت پایینی آزاد می‌کنند، به همین خاطر در صورت اعمال این امواج به بافت‌هایی مانند پوست، سبب گرم شدن بافت‌های زیرین آن شده و امکان بهبودی بهتری را فراهم می‌کند. از این ویژگی امواج اولتراسونیک می‌توان برای کاهش زمان بهبود زخم‌ها و همچنین ترمیم شکستگی‌های استخوانی استفاده کرد (۶).

در این رابطه، اریکسون و همکارانش به بررسی اثر اولتراسونیک بر روی زخم و مقایسه نتایج آن با مدل استاندارد بهبود زخم‌های مزمن در ناحیه پا پرداختند. در این تحقیق از امواج اولتراسونیک با شدت ($1 W/cm^2$) و با فرکانس ۱ مگاهرتز، به مدت هشت هفته به روی زخم‌ها اعمال شد. نتایج این بررسی نشان داد که امواج با مشخصات مورد بررسی اثری بر

روند ترمیم زخم‌ها ندارند (۷).

مطالعه‌ای بر روی روند درمان زخم با استفاده از امواج کم فرکانس اولتراسونیک بین سال‌های ۲۰۰۳ تا ۲۰۰۷ نشان از اثرات مثبت این امواج در درمان زخم دارد (۸). در مطالعه دیگری، بیل و همکارانش، اثر امواج اولتراسونیک با دوز (توان) پایین بر زخم خوک‌های یوکاتان انجام دادند. در این تحقیق نشان داده شد که بیشترین تأثیر این امواج در روند بهبود زخم ناشی از گرمای تولید شده توسط این امواج بود (۹).

در پژوهش دیگری به بررسی و مقایسه اثرات لیزر درمانی و اولتراسونیک در روند بهبود زخم موش‌های آزمایشگاهی مورد بررسی قرار گرفت. نتایج این مطالعه نشان داد که بدنبال دریافت امواج اولتراسونیک مدت زمان مرحله التهاب محل زخم کاهش یافته و بالعکس، مرحله تکثیر سلولی افزایش می‌یابد. همچنین باعث افزایش سطح هیدروکسی پرولین، تعداد فیبروبلاست‌ها و تحریک سنتز کلاژن می‌شود (۱۰).

در مطالعه دیگری از امواج اولتراسونیک ۱۳ الی ۱۴ کیلوهرتز برای ترمیم پوست استفاده شد. نتایج بدست آمده از این مطالعه نشان‌دهنده تأثیر مثبت این امواج در ترمیم زخم و تشکیل اپیتلیوم در هر دو گروه ساییدگی پوستی و سوختگی موضعی بود (۱۱).

در مطالعات دیگر مشخص شده امواج اولتراسونیک با شدت کم باعث تکثیر سلول‌های غضروفی، کاهش ایسکمی سلولی و هیپوکسی، تغییر متابولیسم سلولی، تسریع ترمیم بافت، بهبود تحویل مواد مغذی شده و روند بهبود بافت‌های آسیب دیده را تسریع می‌کنند (۱۴-۱۲).


هدف از این مطالعه، بررسی اثرات امواج اولتراسونیک بر روی زخم پوستی ایجاد شده در رت می‌باشد، بدین منظور گروه کنترل مثبت طراحی شده که با گروه درمان به راحتی بتوان مقایسه انجام داد و تاثیرات امواج را مشاهده نمود. لازم به توضیح است برای جراحی‌های حیوانی در تست‌های درون تنی، یک گروه کنترل مثبت از حیوانات نمونه را تحت دیگر رخدادهای جراحی (مانند بیهوشی، شکافتن، ...) قرار می‌دهند، ولی درمان اصلی را صورت نمی‌دهند، تا اثر پارامترهای جراحی یا برش را جدا از درمان، روی نمونه‌ها بررسی کنند.

روش تحقیق

دستگاه منبع تغذیه ۲۰۰۰ وات، با قابلیت تنظیم فرکانس در بازه ۱۵۰۰۰ هرتز تا ۳۵۰۰۰ هرتز دارای قابلیت تنظیم Auto tune برای جستجو فرکانس و پیدا کردن فرکانس تشدید و نگهداری در فرکانس تشدید می‌باشد. مبدل دستگاه اولتراسونیک، ۲۰۰۰ وات با حداکثر دامنه ۴۰ میکرومتر و فرکانس رزونانس ۲۰ کیلوهرتز می‌باشد. پس از آماده‌سازی زخم‌ها، امواج اولتراسونیک با فرکانس ۲۰ کیلوهرتز بر روی زخم به صورت عمودی و با حرکت رفت و برگشتی به مدت ۱۰ دقیقه روی زخم اعمال گردید (تصویر ۱). دوره درمان با امواج به صورت روزانه و به مدت یک هفته در نظر گرفته شد. پس از پایان دوره درمان، رت‌ها پس از بیهوشی با کتامین و زایلازین با جابجایی مهره‌های گردن تحت آسان‌کشی قرار گرفته و نمونه‌های پوست از محل زخم گرفته شد. سپس نمونه‌ها به مدت ۴۸ ساعت در محلول بافر فرمالین ۱۰ درصد تثبیت و وارد مراحل پاساژ بافتی شامل آگیری (به ترتیب استفاده از الکل‌های ۷۰، ۸۰، ۹۰ درصد و دو ظرف حاوی الکل مطلق)، شفاف‌سازی با گزیلول (شامل دو ظرف حاوی گزیلول) و آغشتگی با پارافین (با استفاده از دو ظرف حاوی پارافین مذاب) شدند. در ادامه پس از تهیه بلوک‌های پارافینی، با استفاده از دستگاه میکروتوم برش‌هایی با ضخامت ۵-۷ میکرومتر تهیه و وارد مراحل رنگ‌آمیزی شدند. برای بررسی تغییرات بافتی شامل ضخامت اپی‌درم، ضخامت درم، تعداد لنفوسیت، فیبروسیت و فیبروبلاست از سه روش رنگ‌آمیزی هماتوکسیلین - اتوزین (H&E)، تریکرومماسون، پاس (PAS) و اورسئین استفاده شد و لام‌های حاصل توسط میکروسکوپ نوری، دوربین Dino Late و نرم افزار Dino Capture مورد بررسی قرار گرفتند. نرم افزار Dino capture ورژن ۲ یک نرم افزار اختصاصی جهت اندازه‌گیری‌های مختلف میکروسکوپی (مانند طول، قطر، زاویه و...) می‌باشد. در مطالعه حاضر از ابزار اندازه‌گیری طول موجود در این نرم افزار استفاده شده است.

داده‌ها با استفاده از نرم افزار SPSS نسخه ۲۲ مورد تجزیه و تحلیل آماری قرار گرفتند. داده‌های کمی پس از تایید فرض نرمال بودن با روش کولموگروف - اسمیرنوف، توسط آنالیز واریانس یکطرفه (One-Way ANOVA) و آزمون تعقیبی توکی (Turkey's Hoc Post Test) مورد تجزیه و تحلیل آماری قرار گرفتند. داده‌ها به صورت میانگین \pm انحراف معیار

در مطالعه حاضر از تعداد ۱۸ سر رت نر بالغ نژاد ویستار با وزن ۲۵۰-۲۰۰ گرم که از محل پرورش و نگهداری حیوانات آزمایشگاهی دانشکده دامپزشکی دانشگاه ارومیه تهیه شده بود، استفاده گردید. حیوانات، قبل از شروع مطالعه، به مدت دو هفته به شرایط محیطی عادت داده شدند و سپس در قفس‌های پلی‌کربناتی در گروه‌های جداگانه در دمای 25 ± 2 درجه سانتی‌گراد و رطوبت ۴۵-۵۵ درصد و شرایط استاندارد چرخه نوری ۱۲ ساعت روشنایی و ۱۲ ساعت تاریکی با دسترسی آزاد به آب و پلیت مخصوص حیوانات آزمایشگاهی (شرکت خوراک دام پارس، تهران) در طول تحقیق نگهداری شدند. لازم به ذکر است تمام مراحل این پژوهش بر اساس دستور العمل و قوانین بین‌المللی کار با حیوانات آزمایشگاهی طراحی و اجرا شده است و توسط کمیته اخلاق دانشگاه تبریز با کد IR.TABRIZU.REC.1404.058 مورد تصویب قرار گرفته است. حیوانات به سه گروه، و هر گروه شامل ۶ سر رت تقسیم‌بندی شدند. گروه‌ها شامل گروه کنترل، گروه کنترل مثبت و گروه درمان بودند. حیوانات تحت بیهوشی عمومی با داروی کتامین ۵ درصد با دوز ۱۰۰ میلی‌گرم بر کیلوگرم (شرکت اکسیر، بروجرد-ایران) و زایلازین ۲ درصد با دوز ۱۰ میلی‌گرم بر کیلوگرم (شرکت رویان داور، سمنان - ایران) قرار گرفتند. گروه کنترل بدون ایجاد زخم به مدت یک هفته تحت امواج اولتراسونیک ۲۰ کیلوهرتز با دامنه ۲۰ میکرومتر قرار گرفتند. در دو گروه کنترل مثبت و درمان زخم‌هایی به طول ۱۵ میلی‌متر در محل پوست پشت حیوان، حد فاصل بین دو استخوان کتف ایجاد شد (۱۰). محل زخم در گروه کنترل مثبت بدون امواج و طی شدن روند طبیعی ترمیم؛ و محل زخم در گروه درمان به مدت یک هفته تحت امواج اولتراسونیک ۲۰ کیلوهرتز با دامنه ۲۰ میکرومتر قرار گرفت (۶).



تصویر ۱: دستگاه منبع تغذیه و مبدل ۲۰۰۰ وات مورد استفاده در مطالعه حاضر.

بیان شده و $p < 0/05$ معنی‌دار در نظر گرفته شد.

نتایج

رنگ‌آمیزی هماتوکسیلین - ائوزین

بررسی مقاطع بافتی رنگ‌آمیزی شده توسط روش هماتوکسیلین-ائوزین (H&E) در گروه کنترل نشان‌دهنده ساختار طبیعی پوست (شامل اپیدرم، درم، هیپودرم، فلیکول‌های مو، غدد سباسه و سلول‌های فیبروبلاست و فیبروسیت) بود. این در حالی بود که بررسی مقاطع بافتی حاصل از محل زخم در گروه کنترل مثبت نشان‌دهنده عدم تشکیل لایه اپیدرم بود. همچنین بخش عمده لایه درم از ماده زمینه و سلول‌های التهابی و تعداد پراکنده‌های از سلول‌های فیبروبلاست و فیبروسیت تشکیل شده است. برخی از نواحی درم در گروه کنترل مثبت، بخصوص در قسمت سطحی، التهاب بسیار شدیدی را نشان می‌داد. اما بررسی مقاطع بافتی تهیه شده از محل زخم در گروه درمان نشان داد که لایه اپیدرم به‌خوبی تشکیل شده است. لایه درم ضخامت زیادی داشت، اما به‌شدت از تعداد سلول‌های التهابی کاسته شده بود. تشکیل عروق خونی با ابعاد کوچک و تعداد زیاد در درم به‌خوبی قابل مشاهده بود. فولیکول‌های مو و غدد سباسه در محل زخم گروه کنترل قابل مشاهده نبودند (تصویر ۲).

طبق جدول ۱، بررسی هیستومورفومتری ضخامت اپی درم (میکرومتر)، ضخامت درم (میکرومتر)، تعداد لنفوسیت‌ها (در مربع 100×100 میکرومتر)، تعداد فیبروبلاست‌ها (در مربع 100×100 میکرومتر) و تعداد فیبروسیت‌ها (در مربع 100×100 میکرومتر) نشان‌دهنده ساختار و ضخامت طبیعی اپی درم و درم پوست در گروه کنترل بود. در گروه کنترل مثبت اپیدرم تشکیل نشده بود. همچنین در این گروه نسبت به گروه کنترل افزایش معنی‌داری در ضخامت لایه درم، تعداد لنفوسیت‌ها و کاهش معنی‌داری در تعداد فیبروبلاست‌ها و فیبروسیت‌ها مشاهده شد ($p < 0/05$). این در حالی بود که در گروه درمان اپی درم تشکیل شده بود و ضخامت آن نسبت به گروه کنترل افزایش با معنای داشت ($p < 0/05$). همچنین، ضخامت لایه درم در این گروه نسبت به گروه کنترل مثبت کاهش معنی‌داری را نشان داد ($p < 0/05$). در ارتباط با تعداد لنفوسیت‌ها نیز، گروه درمان نسبت به گروه کنترل مثبت کاهش معنی‌داری داشت ($p < 0/05$). اما در ارتباط با تعداد فیبروبلاست‌ها و فیبروسیت‌ها، گروه درمان در مقایسه با گروه کنترل اختلاف قابل توجهی را نشان نداد ($p > 0/05$).

جدول شماره ۱: بررسی هیستومورفومتری بافت پوست در گروه‌های کنترل، کنترل مثبت و درمان. حروف متفاوت نشان‌دهنده اختلاف معنی‌دار در سطح $p < 0/05$ می‌باشد.

ضخامت اپی درم (میکرومتر)	ضخامت درم (میکرومتر)	تعداد لنفوسیت‌ها (در مربع 100×100 میکرومتر)	تعداد فیبروبلاست‌ها (در مربع 100×100 میکرومتر)	تعداد فیبروسیت‌ها (در مربع 100×100 میکرومتر)
34.74±4.8 ^a	139.65±9.16 ^a	5.16±0.54 ^a	6.66±0.78 ^a	7.88±1.33 ^a
عدم تشکیل	261.47±16.24 ^b	17.33±1.25 ^b	2.50±0.25 ^b	3.33±0.66 ^b
76.31±6.23 ^b	217.58±14.13 ^c	9.88±1.12 ^c	18.12±2.46 ^c	5.88±1.33 ^a

هستند. در مقاطع بافتی گروه کنترل، درم مملو از رشته‌های کلاژن بود که به‌خوبی نسبت به این رنگ‌آمیزی واکنش مثبت نشان داده و کاملاً به رنگ آبی درآمده بود. اما در بررسی مقاطع گروه کنترل مثبت به جز نواحی بسیار محدودی که نسبت به

رنگ‌آمیزی تری کروم ماسون

در بررسی مقاطع بافتی پوست رنگ‌آمیزی شده با روش تری کروم ماسون، رشته‌های کلاژن به رنگ آبی قابل مشاهده

غشای پایه مشاهده نشد (تصویر ۲).

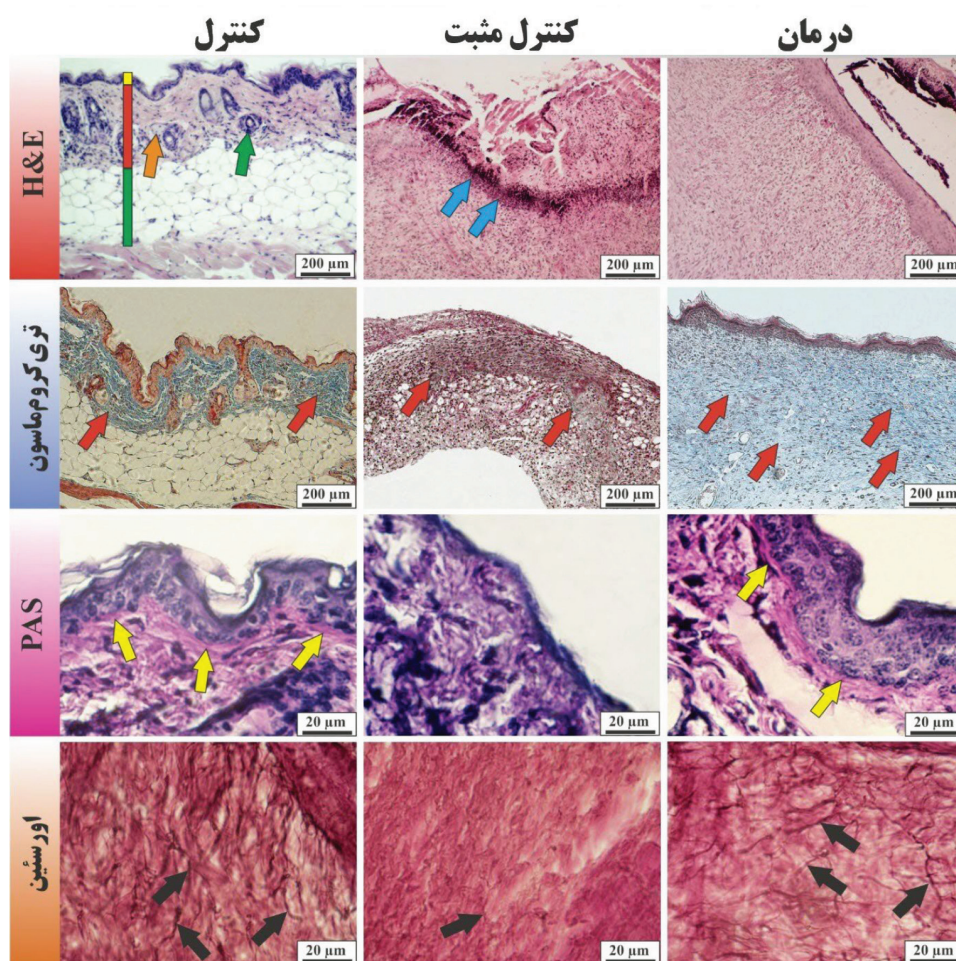
رنگ آمیزی اورسئین

روش اورسئین جهت رنگ‌آمیزی رشته‌های الاستیک به کار گرفته می‌شود و رشته‌های الاستیک در این روش هیستوشیمی به رنگ قهوه‌ای تا سیاه قابل مشاهده هستند. بررسی مقاطع حاصل از این رنگ‌آمیزی نشان‌دهنده وجود مقادیر قابل توجهی از رشته‌های الاستیک در گروه کنترل و درمان بودند، در حالی که در گروه کنترل مثبت رشته‌های الاستیک به سختی و بصورت بسیار ظریف و پراکنده قابل مشاهده بودند (تصویر ۲).

این رنگ واکنش نشان داده بودند، عمده بخش درم فاقد رشته‌های کلاژن بود. این در حالی بود که در گروه درمان، با وجود ساختار درم ضخیم، واکنش‌پذیری نسبت به رنگ تریکرومماسون نیز به وضوح قابل مشاهده بود که نشان از تشکیل رشته‌های کلاژن در این لایه دارد (تصویر ۲).

رنگ آمیزی PAS

این رنگ‌آمیزی جهت مشخص نمودن ساختارهای کربوهیدراتی و گلیکوپروتئینی که جزو غالب غشای پایه هستند کاربرد دارد. بررسی مقاطع حاصل از رنگ‌آمیزی PAS نشان داد که غشای پایه در گروه کنترل، کنترل مثبت و درمان به خوبی حضور داشته و قابل شناسایی بود، در حالی که در گروه کنترل مثبت



تصویر ۲. مقاطع بافتی از محل زخم در گروه‌های کنترل، کنترل مثبت و درمان. رنگ آمیزی شده به روش‌های هماتوکسیلین -

اُتوزین، تریکرومماسون، پرئودیکا سیدشیف و اورسئین.

خط زرد: نشان‌دهنده لایه اپیدرم، خط قرمز نشان‌دهنده لایه درم و خط سبز نشان‌دهنده لایه هیپودرم پوست است. همچنین به ترتیب: فلش سبز (فولیکول مو)، فلش نارنجی (غده سباسه)، فلش آبی (سلول‌های التهابی)، فلش قرمز (رشته‌های کلاژن)، فلش زرد (غشای پایه) و فلش سیاه (رشته‌های الاستیک).

بحث

نتایج مطالعه حاضر نشان داد که استفاده از امواج اولتراسونیک ۲۰ کیلوهرتز با دامنه ۲۰ میکرومتر به مدت روزانه ۱۰ دقیقه و برای ۷ روز می‌تواند در روند بهبود زخم اثرات مطلوبی داشته باشد. این اثرات شامل کم شدن زمان ترمیم با سریع‌تر تشکیل شدن غشای پایه و اپیدرم، ایجاد انسجام مطلوب درمی، تشکیل عروق خونی، کاهش التهاب و تسریع در روند تشکیل رشته‌های همبندی مانند کلاژن و الاستیک است.

امواج اولتراسونیک دارای ویژگی‌های بی‌نظیری هستند که آن‌ها را به گزینه‌های امیدوارکننده برای درمان آسیب‌های مختلف بافت نرم به ویژه زخم‌ها می‌کند. مکانیسم‌های اعمال این تکنیک در درمان بافت نرم به طور کامل شناخته نشده است (۶). امواج اولتراسونیک به دلیل ویژگی‌های فیزیکی منحصر به فرد، کاربردهای گسترده‌ای در زمینه‌های مختلف از جمله کاربردهای صنعتی، زیست محیطی و پزشکی یافته‌اند. تاکنون اثرات این امواج برای درمان اختلالاتی مانند پوکی استخوان، تومورهای بدخیم، شکستگی استخوان و همچنین بهبود زخم مورد بررسی قرار گرفته است (۹۴-۱۸-۱۵). علاوه بر این اثرات، از آنجایی که امواج اولتراسونیک می‌توانند اکسید نیتریک تولید و منتشر کنند، به تسکین درد در طول فرآیند بهبود زخم کمک می‌کند (۱۹).

بیان شده است که بافت‌هایی با میزان آب و چربی بالاتر دارای میزان جذب امواج کمتر، و بافت‌های غنی از پروتئین میزان جذب امواج بالایی دارند (۲۰).

Ennis و همکاران (۲۰۰۶) در مطالعه‌ای به بررسی درمانی امواج اولتراسونیک بر روی زخم‌های پوستی اندام تحتانی پرداخته و نشان دادند که این امواج می‌تواند با کاهش میانگین زمان بهبودی کامل زخم، نقش مهمی در کاهش هزینه‌های درمانی نسبت به مراقبت‌های استاندارد امروزی زخم داشته باشد (۲۱).

امواج اولتراسونیک اثرات فیزیکی حرارتی و غیرحرارتی در بافت‌ها ایجاد می‌کند. اثرات حرارتی می‌تواند سبب افزایش جریان خون، ترشح و انبساط رشته‌های کلاژن و پاسخ پیش التهابی و کاهش اسپاسم عضلانی شوند (۲۲). در تحقیق حاضر نیز رشد کلاژن و بهبود شرایط التهابی در گروه درمان در مقایسه با گروه کنترل مثبت کاملاً مشهود بود.

گزارش شده است که امواج اولتراسونیک بر روی فیبروبلاست‌ها و فیبروسیت‌ها اثر داشته و سبب ترشح رشته‌های همبندی (کلاژن و الاستیک) می‌گردند. تابش مداوم این امواج می‌تواند باعث افزایش دما حتی در بافت‌های عمقی‌تر نیز گردد. تابش این امواج همانند سایر روش‌های گرما درمانی، می‌تواند سبب افزایش ترشح کلاژن، گردش خون، آستانه تحمل درد، فعالیت‌های آنزیمی، نفوذپذیری غشای سلولی و تسریع در هدایت پیام‌های عصبی گردد (۲۳). در گزارش دیگری نیز اثرات گرمایی و افزایش گردش خون توسط امواج اولتراسونیک در مراحل التهابی و تکثیری بهبود زخم ارائه شده است (۲۴). در مطالعه حاضر در گروه درمان روند مناسبی از بهبود زخم مشاهده گردید. این روند مطلوب شامل تشکیل غشای پایه و به دنبال تشکیل لایه اپی درم بود. همچنین در گروه درمان رشته‌های کلاژن و الاستیک تشکیل و انسجام مناسبی را نشان می‌داد. همسو با گزارشات پیشین این تغییرات مثبت را بایستی مرتبط با افزایش جریان خون و پاسخ التهابی و تحریک سلول‌های فیبروبلاست و فیبروسیت دانست.

از طرف دیگر انرژی امواج اولتراسونیک سبب ایجاد موج مکانیکی در بافت‌های نرم می‌گردد. این امواج دو فرآیند اصلی را شروع می‌کنند: اول اینکه سبب ایجاد حباب‌های میکروسکوپی در بافت زنده می‌شوند و دوم اینکه سبب تغییرات غشای سلولی، شارژ و فعالیت‌های درون سلولی می‌شوند (۲۵). گزارشات مطرح شده که اثرات غیرحرارتی امواج اولتراسونیک سبب آزادسازی گرانول‌های ماستسل‌ها (شامل هیستامین و هیپارین) و سایر واسطه‌های شیمیایی می‌گردد. این واسطه‌ها نقش مهمی در جذب نوتروفیل‌ها و مونوسیت‌ها در محل آسیب دیده دارند. گفته شده است که این فرایندها سرعت فاز التهابی را افزایش داده و باعث افزایش سرعت بهبود زخم می‌شوند (۲۶). مطالعات موجود در این زمینه نقش اثرات غیرحرارتی را حتی بیشتر از نقش حرارتی امواج اولتراسونیک می‌دانند؛ بدین ترتیب که تغییرات ناشی از فشار امواج اولتراسونیک سبب انبساط و فشرده شدن حباب‌های پر از گاز موجود در مایع میان بافتی شده و موجب افزایش جریان خون می‌شوند (۲۷). هنگامی که حباب‌های هوا منبسط و منقبض می‌شوند (بدون اینکه به نقطه بحرانی برسند)، تخلخل (cavitation) پایدار شکل می‌گیرد. این تخلخل

استاندارد درمانی، مطالعات بیشتری لازم است تا مکانیسم دقیق عمل و همچنین دوز - پاسخ دقیق امواج فراصوت درمانی برای زخم‌های مختلف روشن شود.

نتیجه‌گیری کلی

نهایتاً با توجه به نتایج و با در نظر گرفتن اینکه در روش پیشنهادی مطالعه حاضر التیام زخم بدون استفاده از بخیه بوده و همچنین فرکانس استفاده شده در این آزمایش که ۲۰ کیلوهرتز با دامنه ۲۰ میکرومتر بود، می‌توان گفت که این میزان در مقایسه با گزارشات پیشین که عمدتاً با فرکانس کاری بالای ۱ مگاهرتز استفاده کرده بودند، نتیجه بهتری در کاهش زمان بهبود زخم دارد.

تعارض منافع

نویسندگان اعلام می‌نمایند که در این پژوهش هیچ‌گونه تعارض منافی ندارند.

منابع مورد استفاده

1. Haldar D, Purkait MK. A review on the environment-friendly emerging techniques for pre-treatment of lignocellulosic biomass: Mechanistic insight and advancements. *Chemosphere*. 2021 Feb 1;264:128523.
2. Kwiecien SY & McHugh MP. The cold truth: the role of cryotherapy in the treatment of injury and recovery from exercise. *Eur. J. Appl. Physiol*. 2021; 121(8):2125-42.
3. Gann N. Ultrasound: current concepts. *Clin Manage*. 1991; 11(4):64-9.
4. Haar GT. Basic physics of therapeutic ultrasound. *Physiotherapy* 1978; 4:100-3.
5. Bloyer MH. The effects of therapeutic ultrasound on open wounds [Thesis]. Florida: Florida International University; 1999.
6. Yadollahpour A & Rashidi S. A review of mechanism of actions of ultrasound waves for

پایدار در حالت طبیعی فقط در ریه‌ها و روده‌ها قابل مشاهده است و نوع غیرپایدار آن برای بافت‌ها می‌تواند آسیب‌زا باشد. اما تشکیل تخریب پایدار در درمان ضایعات و آسیب‌ها مفید خواهد بود (۲۸). با توجه به گزارشات پیشین و همسو با آنها، به نظر می‌رسد توسط مکانیسم‌های ارائه شده مانند افزایش جریان خون، تحریک ترمیم فیبروسیستی و تشریح کلاژن و الاستیک و پاسخ‌های التهابی مناسب، استفاده از امواج اولتراسونیک با فرکانس بالای ۲۰ کیلوهرتز می‌تواند در روند ترمیم زخم اثرات مثبتی داشته باشد.

امواج اولتراسونیک هیچ اثر ضد التهابی مستقیمی ایجاد نمی‌کند، اما به نظر می‌رسد که اعمال امواج اولتراسونیک در طول مرحله اولیه "التهابی" ترمیم بافت، سرعت این مرحله را افزایش می‌دهد. امواج فراصوت می‌تواند فیبروبلاست‌ها و اپیتلیوم را ترمیم کند. این ترمیم، سنتز کلاژن را افزایش می‌دهد.

طبق مطالعات آزمایشگاهی امواج اولتراسونیک در دو مرحله جداگانه به نام‌های مرحله التهابی و مرحله تکثیر منجر به بهبود زخم می‌شود.

در مرحله التهابی اثرات غیر حرارتی امواج اولتراسونیک باعث دگرانولاسیون ماست سل‌ها می‌شود. هیستامین به عنوان یک واسطه شیمیایی از ماست سل‌ها آزاد شده و جذب نوتروفیل‌ها و مونوسیت‌ها در محل آسیب دیده افزایش می‌یابد. در نتیجه سرعت فاز التهابی حاد افزایش یافته و سرعت بهبود زخم افزایش می‌یابد (۳۱-۲۹).

مرحله

در مرحله تکثیر، پس از برهمکنش مداوم امواج اولتراسونیک با بافت، فیبروبلاست‌ها کلاژن آزاد می‌کنند. در واقع، این رویداد به دلیل اثر حرارتی امواج فراصوت است. علاوه بر این، کشش‌پذیری کلاژن، گردش خون، آستانه درد، فعالیت آنزیمی، نفوذپذیری غشای سلولی و تسریع هدایت عصبی توسط امواج اولتراسونیک افزایش می‌یابد. در نتیجه، بهبود زخم به دلیل بهتر شدن گردش خون است (۳۲).

با توجه به اثرات درمانی امیدوارکننده امواج فراصوت در درمان زخم‌های مختلف، می‌توان انتظار داشت که امواج فراصوت به یک استاندارد جدید برای درمان زخم‌های خاص در مراحل اولیه تبدیل شود. اما برای رسیدن به چنین

- treatment of soft tissue injuries. *Int. J. Green Pharm.* 2017; 17;11(1):13-20.
7. Eriksson SV, Lundeberg T, Malm M. A placebo controlled trial of ultrasound therapy in chronic leg ulceration. *Scand. J. Rehabil. Med.* 1991; 23(4):211-3.
8. Kavros SJ, Liedl DA, Boon AJ, Miller JL, Hobbs JA & Andrews KL. Expedited wound healing with noncontact, low-frequency ultrasound therapy in chronic wounds: a retrospective analysis. *Adv. Skin Wound Care.* 2008; 21(9):416-23.
9. Byl NN, McKenzie AL, West JM, Whitney JD, Hunt TK & Scheuenstuhl HA. Low-dose ultrasound effects on wound healing: a controlled study with Yucatan pigs. *Arch. Phys. Med. Rehabil.* 1992; 73(7):656-64.
10. Demir H, Yaray S, Kirnap M & Yaray K. Comparison of the effects of laser and ultrasound treatments on experimental wound healing in rats. *J Rehabil Res Dev* 2004; 41(5): 721-7.
11. Zhang Y, Zhao R, Cao Y, Zhang M, Zang C, Yin S & et al. Ultrasonography superior over visual assessment in evaluation of wound healing after dermabrasion. *J. Surg. Res.* 2019; 234:202-9.
12. Sabanci S, Sabanci S, Sendur OF, Sakarya S, Yilmaz O. The effectiveness of therapeutic ultrasound to the mechanically damaged chondrocyte culture. *Physiotherapy Theory and Practice.* 2024 Jan 2;40(1):21-30.
13. Zhou J, Ning E, Lu L, Zhang H, Yang X, Hao Y. Effectiveness of low-intensity pulsed ultrasound on osteoarthritis: molecular mechanism and tissue engineering. *Frontiers in Medicine.* 2024 Apr 17;11:1292473.
14. Ahmed OF, Elkharbotly AM, Taha N, Bekheet AB. Treatment of mild to moderate carpal tunnel syndrome in patients with diabetic neuropathy using low level laser therapy versus ultrasound controlled comparative study. *BBA clinical.* 2017 Dec 1;8:43-7.
15. Su DC & Chang KV. Mid foot cellulitis? Ultrasound imaging of stress fracture at the third metatarsal bone. *Kaohsiung J Med Sci.* 2016; 32(3):162-3.
16. Plaikner M, Gruber H, Henninger B, Gruber L, Kosiol J & Loizides A. Pathological fracture of the patella due to an atypical located aneurysmal bone cyst: Verification by means of ultrasound-guided biopsy. *Arch Orthop Trauma Surg* 2016; 136: 315-9.
17. Lin W & Wang R. Calcium status may modify the association of magnesium and potassium intake with heel bone ultrasound attenuation and osteoporotic fracture risk in the European prospective investigation into cancer and nutrition-norfolk cohort study. *Am J Clin Nutr* 2016; 103(1):290.
18. Neizgodna J, Schulze CH, editors. Antimicrobial effect of low-frequency ultrasound in an in vitro wound model. Poster presented at the; 2003
19. Johnson S. Low-frequency ultrasound to manage chronic venous leg ulcers. *British journal of nursing.* 2003; 12(Sup4):S14-S24.
20. Dyson M. Mechanics involved in therapeutic ultrasound. *Physiotherapy* 1987; 73:116-20.
21. Ennis WJ, Valdes W & Menses P. Evaluation of Clinical Effectiveness of MIST ultrasound therapy for the Healing of chronic wounds. *Adv Wound Care* 2006; 19: 437-46.
22. Prentice WE. Therapeutic Modalities in

- Sports Medicine. St. Louis: Times Mirror, Mosby College Pub.; 1986.
23. Gostishchev VK, Khokhlov AM, Baichorov EK, Khanin AG & Berchenko GN. Low-frequency ultrasonics in the treatment of trophic ulcers. *Vestn Khir Im I I Grek* 1984; 132: 92-5.
24. Weichenthal M, Mohr P, Stegmann W & Breitbart EW. Low-frequency ultrasound treatment of chronic venous ulcers. *Wound Repair Regen* 1997; 5:18-22.
25. Gupta A, Jain GK & Raghbir R. A time course study for the development of an immunocompromised wound model, using hydrocortisone. *J. Pharmacol. Toxicol. Methods*. 1999; 41: 183-7.
26. Young SR & Dyson M. Macrophage responsiveness to therapeutic ultrasound. *Ultrasound Med Biol* 1990; 16:809-16.
27. Kleiner DM. Human tendons: anatomy, physiology and pathology. *J. Athl. Train*. 1998 Apr;33(2):185-6.
28. Mei L & Zhang Z. Advances in biological application of and research on low-frequency ultrasound. *Ultrasound Med. Biol.* 2021; 47(10):2839-52.
29. Uhlemann C, Heinig B, Wollina U. Therapeutic ultrasound in lower extremity wound management. *The international journal of lower-extremity wounds*. 2003; 2(3): 152-7.
30. Reddy M, Gill SS, Kalkar SR, Wu W, Anderson PJ, Rochon PA. Treatment of pressure ulcers: a systematic review. *Jama*. 2008; 300(22): 2647-62.
31. Fonder MA, Lazarus GS, Cowan DA, AronsonCook B, Kohli AR, Mamelak AJ. Treating the chronic wound: a practical approach to the care of nonhealing wounds and wound care dressings. *Journal of the American Academy of Dermatology*. 2008; 58(2): 185-206
32. Frykberg RG, Armstrong D, Giurini J, Edwards A, Kravette M, Kravitz S, et al. Diabetic foot disorders: A clinical practice guideline: Data Trace Publishing Company; 2000.