DOI: 10.22092/vj.2024.367642.2192 No 146 Spring 2025

Veterinary Research & Biological Products

Original Article

Comparative study of liver of male turkey and adult local cock in Urmia city: histological, histomorphometric and histochemical studies

Nikhbakht, M[1], Shahrooz, R[1]*

1- Department of Basic Sciences, Faculty of Veterinary Medicine, Urmia University, Urmia, Iran.

Received: 2024-11-11 **Accepted: 2024-12-15**
Revised: 2024-12-13 **Published: 2025-03-21**

*Email: r.shahrooze@urmia.ac.ir

Abstract

Introduction: As the largest gland in the body, the liver plays a role in a wide range of functions including fat, carbohydrate, protein, vitamin and mineral metabolism, waste removal, and detoxification.

Objective: The present study was carried out with the aim of comparing the histology, histomorphometry and histochemistry of the livers from male turkey and local cock in Urmia city.

Methods: In this study, 5 male turkeys and 5 healthy adult local cocks were obtained from Urmia city. After legal slaughter, fixation of animal liver samples and tissue passage, 5-7 micron sections were subjected to H&E, Trichrome-Masson, toluidine blue, PAS and Sudan Black stainings for histological, histomorphometric and histochemical studies.

Results: The results of the histological and histochemical examinations were almost similar in both species of birds, but in the histomorphometric study, the average thickness of the bilayer plates of hepatocytes and the number of Kupffer cells in cocks were significantly higher than those in male turkeys, while the average number of hepatocytes, portal areas, and central veins in turkeys were significantly greater ($p < 0.05$). There was no significant difference in the average number of mast cells in the liver tissue between the two bird species. Moreover, a large amount of carbohydrate accumulation and fat granules were observed in the cytoplasm of hepatocytes from the cocks. Conclusion: In general, the greatest differences in the liver tissue of male turkeys with that of the cocks are related to histomorphometric parameters which had significant differences in all studied parameters except the number of mast cells ($p< 0.05$).

Keywords: Histomorphometry, Histochemistry, Liver, Turkey, Local cock

CC BY

DOI: 10.22092/vj.2024.367642.2192
شماره ۱۴۶ بهار ۱۴۰۴
تحقیقات دامپزشکی و فرآورده های بیولوژیک
مقاله کامل

بررسی مقایسه‌ای کبد بوقلمون نر و خروس محلی بالغ در شهرستان ارومیه: مطالعات بافت‌شناسی، هیستومورفومتری و هیستوشیمی

مهدی نیکبخت[1]، رسول شهروز[1]*

۱- گروه علوم پایه، دانشکده دامپزشکی، دانشگاه ارومیه، ارومیه، ایران.

تاریخ دریافت: ۲۱-۰۸-۱۴۰۳ تاریخ پذیرش: ۲۵-۰۹-۱۴۰۳
تاریخ بازنگری: ۲۳-۰۹-۱۴۰۳ تاریخ انتشار: ۰۱-۰۱-۱۴۰۴

*Email: r.shahrooze@urmia.ac.ir

چکیده

مقدمه: کبد به عنوان بزرگترین غده بدن در طیف وسیعی از عملکردها از جمله متابولیسم چربی، کربوهیدرات، پروتئین، ویتامین¬ها و مواد معدنی، حذف مواد زائد و سم زدایی نقش دارد.

هدف: مطالعه‌ی حاضر با هدف مقایسه‌ی بافت‌شناسی، هیستوموفورمتری و هیستوشیمی کبد بوقلمون نر و خروس محلی در شهرستان ارومیه انجام پذیرفت.

روش کار: در این مطالعه ۵ قطعه بوقلمون نر و ۵ قطعه خروس محلی بالغ سالم شهرستان ارومیه تهیه شد. پس از ذبح شرعی، تثبیت نمونه‌های کبد حیوانات و پاساژ بافتی، برش های ۵-۷ میکرونی برای انجام مطالعات بافت شناسی، هیستوموفورمتری و هیستوشیمی تحت رنگ آمیزی‌های H&E، ماسون تری کروم، تولوئیدن بلو، پاس و سودان بلک قرار گرفتند.

یافته‌ها: نتایج حاصل از بررسی های بافت شناسی و هیستوشیمی تقریبا در هر دو گونه‌ی پرنده مشابه بود اما در مطالعه‌ی هیستومورفومتری، میانگین ضخامت صفحات دولایه‌ای هپاتوسیت ها و تعداد سلولهای کوپفر در خروس بطور معنی‌دار بیشتر از بوقلمون بود، در حالیکه میانگین تعداد هپاتوسیت ها، نواحی پورتال، وریدهای مرکزی در بوقلمون بصورت معنی‌داری بیشتر بود ($p < ۰/۰۵$). میانگین تعداد ماست سل‌های بافت کبد پرندگان فاقد اختلاف معنی‌دار بود. همچنین در سیتوپلاسم هپاتوسیت ها، مقدار زیادی تجمع کربوهیدرات و دانه های چربی در خروس دیده شد.

نتیجه‌گیری: به طور کلی بیشترین اختلاف در بافت کبد بوقلمون نر و خروس مربوط به پارامترهای هیستومورفومتری است که در همه‌ی موارد بجز تعداد ماست سل‌ها دارای اختلاف معنی دار بودند ($p < ۰/۰۵$).

کلمات کلیدی: هیستومورفومتری، هیستوشیمی، کبد، بوقلمون، خروس محلی

مقدمه

امروزه نقش بالا و تعیین‌کننده تولیدات طیور در تامین پروتئین حیوانی مورد نیاز جوامع انسانی، بیش از هر زمان دیگری مشهود است. پایین بودن نسبی هزینه‌های تولید، بالا بودن بازده غذایی، عدم وجود بیماری‌های مشترک جدی (در مقایسه با سایر دام‌ها)، برتری غذایی گوشت سفید بر گوشت قرمز از ابعاد مختلف (مانند چربی کم‌تر) و ملاحظات تغذیه‌ای، کوتاه بودن طول دوره پرورش و در نهایت سرعت بالا و بی‌نظیر رشد در مقایسه با سایر دام‌ها و آبزیان، جملگی سبب گردیده است تا جایگاهی رفیع، بدون رقیب و یکه‌تاز در عرصه تولید پروتئین حیوانی فراهم آید (۱، ۲). با توجه به آمار رسمی کشور بیش از ۶۰ درصد پروتئین حیوانی مورد نیاز جامعه از این طریق (گوشت مرغ و تخم مرغ) تامین گردیده و با توجه به حجم عظیم سرمایه‌گذاری‌های انجام گرفته در آینده سهم بیشتری را به خود اختصاص خواهد داد (۱).

توسعه صنعت پرورش و تکثیر پرندگان خوراکی و تلاش جهت تولید بیشتر با حداکثر بازدهی که نشان‌دهنده اهمیت اقتصادی این پرندگان می‌باشد از یکسو و ارزش زیست‌شناسی و نقشی که در زنجیره غذایی دارند از سوی دیگر، بررسی جنبه‌های مختلف آنها را از جمله بافت‌شناسی و آسیب‌شناسی بافت‌ها ضروری ساخته است (۱، ۲). در این بین کبد به عنوان بزرگ‌ترین غده بدن بدلیل نقش آن در متابولیسم پروتئین، چربی و کربوهیدرات و خنثی کردن و دفع سموم که در بسیاری از بیماری‌های پرندگان، یک اندام اولیه یا ثانویه درگیر با بیماری حائز اهمیت است (۳، ۴). کبد در پرندگان دارای دو لوب چپ و راست می‌باشد که در نواحی میانی به یکدیگر متصل گردیده و در پرندگان اهلی مانند مرغ خانگی و بوقلمون، لوب چپ به وسیله یک شکاف به دو قسمت پشتی و شکمی تقسیم شده است (۵). از لحاظ بافت‌شناسی این اندام با وجود تفاوت‌های جزئی، همانند پستانداران است و فاقد لوبولاسیون مشخص و ترابکول بین لوبولی می‌باشد (۶) اما در پرندگان، هپاتوسیت‌ها در صفحات دوسلولی و در پستانداران یک سلولی می‌باشند (۷). لذا در مطالعه حاضر به مقایسه‌ی کبد بوقلمون نر و خروس محلی در شهرستان ارومیه از نظر پارامترهای بافت‌شناسی، هیستومورفومتری و هیستوشیمی پرداخته شده است.

مواد و روش کار

در این مطالعه تعداد ۵ قطعه بوقلمون بالغ نر سالم و ۵ قطعه خروس محلی سالم یک ساله که به طور طبیعی تغذیه شده بودند از شهرستان ارومیه تهیه شد. پس از ذبح شرعی، نمونه‌های کبد حیوانات در محلول فرمالین بافری ۱۰٪ تثبیت شد و بعد از طی مراحل پاساژ بافتی و تهیه‌ی برش‌های ۵-۷ میکرونی، برای انجام مطالعات بافت‌شناسی و هیستومورفومتری، تحت رنگ‌آمیزی‌های H&E، ماسون تری کروم (برای بررسی میزان پراکندگی رشته‌های کلاژن در بافت کبد) و تولوئیدن بلو (به منظور مشاهده‌ی ماست سل‌ها) قرار گرفتند. همچنین برای مطالعات هیستوشیمی، رنگ‌آمیزی پاس (برای نشان دادن ذخیره ترکیبات قندی در سیتوپلاسم هپاتوسیت‌ها) و سودان بلک (برای نشان دادن ذخیره چربی در هپاتوسیت‌ها) انجام شد. لازم به ذکر است مطالعه‌ی حاضر مطابق با اصول کار بر روی حیوانات اهلی و تحت نظارت کمیته‌ی اخلاق دانشگاه ارومیه انجام شد (IR-UU-AEC-3/60).

اندازه‌گیری پارامترهای هیستومورفومتری کبد

شمارش تعداد هپاتوسیت‌ها، سلول‌های کوپفر و ماست سل‌ها در واحد سطح $1mm^2$ با بزرگنمایی ×۴۰۰ در ۱۶ محدوده انجام شد (هر محدوده قابل شمارش با بزرگ نمایی ×۴۰۰ توسط عدسی مشبک برابر با یک شانزدهم میلی‌متر مربع بود که قبلا کالیبره شده است).

اندازه‌گیری ضخامت صفحات هپاتوسیتی دولایه‌ای با بزرگ نمایی ×۴۰۰ توسط عدسی مدرج که قبلا کالیبره شده صورت گرفت.

شمارش تعداد نواحی پورتال و وریدهای مرکزی در سطح $1mm^2$ با بزرگ نمایی ×۱۰ در یک محدوده توسط عدسی مشبک انجام پذیرفت.

آنالیز آماری داده‌ها

آنالیز آماري داده‌ها توسط نرم‌افزار SPSS(IBM Co. USA) نسخه ۲۶ و روش آماري Paired samples T test انجام شد. تمام مقادیر تحت عنوان Mean ±SE بیان گردید و حد معني‌داري بودن آزمون‌ها (P<۰/۰۵) در نظر گرفته شد.

نتایج

نتایج هیستولوژی

رنگ‌آمیزی هماتوکسیلین ائوزین

مطالعه با رنگ‌آمیزی هماتوکسیلین ائوزین نشان داد که در کبد بوقلمون لوبول‌های کبدی به وسیله‌ی بافت همبند مشخص از یکدیگر جدا نشده‌اند و قابل تفکیک از یکدیگر نمی‌باشند. وریدهای مرکزی دارای دیواره‌ی نازکی بوده و هپاتوسیت‌ها به صورت صفحات دولایه‌ای از ورید مرکزی به اطراف کشیده شده بودند. سلول‌های کبدی و سینوزوئیدها کوچک به نظر می‌رسیدند و در فضای داخل سینوزوییدها، هسته‌ی سلول‌های کوپفر به صورت هتروکروماتیک و زاویه‌دار و گلبول‌های قرمز هسته‌دار مشاهده گردید. هر کدام از هپاتوسیت‌ها دارای هسته‌ی یوکروماتیک با هستک مشخص و واکوئل‌هایی در سیتوپلاسم مشاهده شدند که احتمالا محل ذخیره‌ی چربی و گلیکوژن بودند. نواحی پورتال شامل بافت همبند و عروق خونی مانند ورید پورتال، شریان کبدی و مجاری صفراوی بود و مقاطع شریان‌های کبدی در بعضی نواحی به تعداد زیاد مشاهده شدند (تصویر ۱). مطالعه‌ی کبد خروس از نظر مشخصات بافت‌شناسی همان ویژگی‌های کبد بوقلمون را نشان داد ولی در کبد خروس هپاتوسیت‌ها قدری بزرگتر بوده (جدول ۱) و در داخل سیتوپلاسم سلول‌ها واکوئل‌های فراوان‌تری مشاهده گردید (تصویر ۲).

رنگ‌آمیزی ماسون تری‌کروم

بررسی پراکندگی رشته‌های کلاژن در رنگ‌آمیزی ماسون تری‌کروم نشان داد که بیشترین پراکندگی رشته‌های کلاژن در کبد بوقلمون در نواحی پورتال و در پیرامون عروق خونی و مجاری صفراوی بوده که به رنگ آبی مشخص گردید در حالی‌که واکنش این نوع رنگ‌آمیزی در پیرامون وریدهای مرکزی بسیار ضعیف‌تر بود. همچنین در خود پارانشیم کبد پراکندگی رشته‌های کلاژن در بین هپاتوسیت‌ها مشاهده نشد (تصویر ۳). پراکندگی رشته‌های کلاژن در کبد خروس نیز مشابه بوقلمون گزارش

شد (تصویر ۴).

نتایج هیستومورفومتری

بررسی تعداد هپاتوسیت‌ها نشان داد که میانگین این سلول‌ها در واحد سطح ($۱mm^۲$) در بوقلمون به طور معنی‌دار بیشتر از خروس بود در حالی‌که ضخامت صفحات هپاتوسیتی دولایه‌ای در خروس افزایش معنی‌داری نسبت به بوقلمون داشت($P<۰/۰۵$). همچنین نشان داده شد که میانگین تعداد نواحی پورتال در واحد سطح ($۱mm^۲$) و تعداد وریدهای مرکزی در بوقلمون به طور معنی‌دار بیشتر از خروس بود ($P<۰/۰۵$). میانگین تعداد سلول‌های کوپفر نیز در خروس و بوقلمون دارای اختلاف معنی‌دار بوده و این میانگین در خروس مقادیر بیشتری را نشان داد ($P<۰/۰۵$). نتایج میانگین تعداد ماست سل‌ها در واحد سطح در بوقلمون بیشتر از خروس بود اما فاقد اختلاف معنی‌دار گزارش شد (تصاویر ۵ و۶) (جدول ۱).

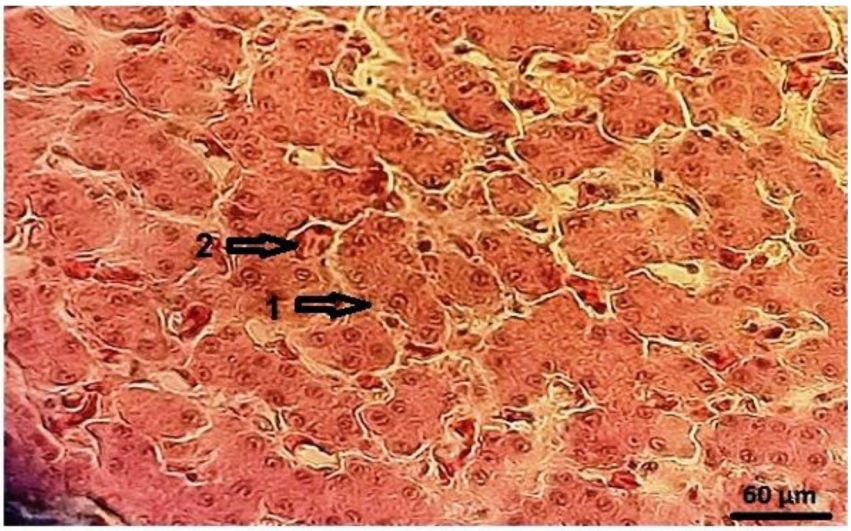

تصویر ۱- کبد بوقلمون نر، ۱- صفحات هپاتوسیتی دو لایه‌ای ۲- سینوزوئیدها، رنگ آمیزی هماتوکسیلین-ائوزین.

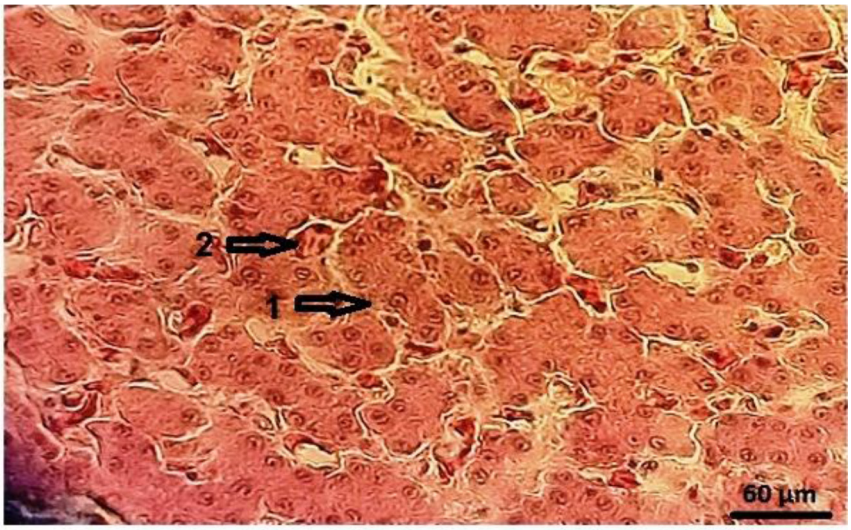

تصویر ۲- کبد خروس محلی، ۱- صفحات هپاتوسیتی دو لایه ای ۲- سینوزوئیدها، رنگ آمیزی هماتوکسیلین-ائوزین.

نتایج هیستوشیمی

رنگ‌آمیزی پاس

بررسی کبد بوقلمون در رنگ‌آمیزی پاس، کانون‌های ذخیره‌ی مواد قندی را به رنگ قرمز براق نشان داد که در دیواره عروق خونی مانند وریدها و شریان‌ها واکنش پاس مثبت به خصوص در ساختارهای نزدیک حفره داخلی مشاهده گردید (تصویر ۷). همچنین در کبد خروس کانون‌های تجمع کربوهیدرات در داخل سیتوپلاسم هپاتوسیت‌ها مشاهده گردید که در بعضی هپاتوسیت‌ها تجمع این دانه‌های قرمز رنگ فراوان‌تر بود. سایر مشخصات بافت‌شناسی از نظر کربوهیدرات شبیه کبد بوقلمون بود و در کل واکنش پاس در کبد خروس نسبت به بوقلمون به صورت دانه‌های مشخص‌تری می‌باشند (تصویر۸).

تصویر ۳- کبد بوقلمون، رشته های کلاژن به رنگ آبی (فلش‌ها) در پیرامون عروق خونی و در فضای پورتال مشاهده می شوند. رنگ آمیزی ماسون تری‌کروم.

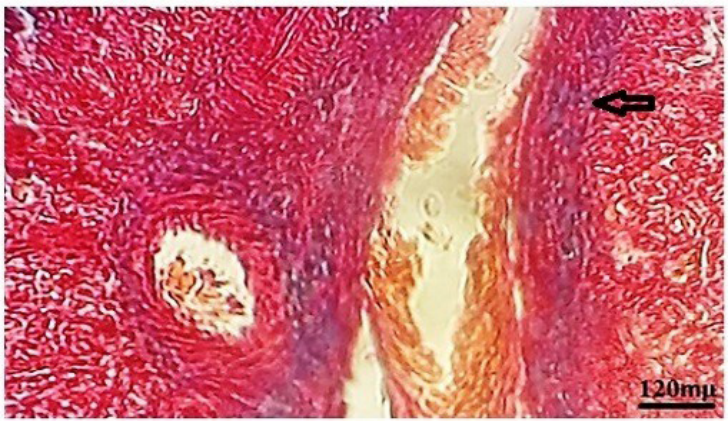

تصویر ۴- کبد خروس، رشته های کلاژن به رنگ آبی (فلش‌ها) در پیرامون عروق خونی و در فضای پورتال مشاهده می شوند. رنگ آمیزی ماسون تری‌کروم.

رنگ‌آمیزی سودان بلک

در بررسی کبد با رنگ‌آمیزی سودان بلک، وجود دانه‌های ریز سیاه‌رنگ در داخل سیتوپلاسم هپاتوسیت‌ها نشان دهنده وجود ذرات چربی بوده که به نظر می‌رسد تراکم این دانه‌ها در هپاتوسیت‌های خروس بیشتر از بوقلمون بود. (تصویر ۹ و ۱۰).

بحث

گسترش پرواربندی بوقلمون، ازدیاد پرندگان خوراکی و تلاش برای تولید بیشتر با حداکثر بازدهی از یکسو و نقش طیور در تامین بیش از ۶۰ درصد پروتئین حیوانی مورد نیاز کشور از سوی دیگر، بررسی همه جانبه آن‌ها از جمله بافت‌شناسی وآسیب‌شناسی بافت‌ها را ضروری ساخته است (۱، ۲). در این راستا نقش کبد بعنوان بزرگ‌ترین غده بدن در سوخت و ساز پروتئین‌ها، چربی‌ها و کربوهیدرات‌ها و نیز دفع سموم و داروها و یک اندام اولیه یا ثانویه درگیر در بسیاری از بیماری‌های پرندگان، همواره مورد توجه بوده است (۳، ۴). پژوهش حاضر به منظور مقایسه‌ی پارامترهای بافت‌شناسی، هیستوشیمی و هیستومورفومتری برای یافتن تفاوت‌های احتمالی در کبد بوقلمون و خروس محلی شهرستان ارومیه انجام گرفت. مطالعه کبد مرغ به روش‌های مختلف و تعداد فراوان انجام شده است (۸، ۹) و حتی کبد پرندگانی مانند بلدرچین (۱۰)، بوقلمون (۱۱) و بلدرچین ژاپنی (۱۲) از نظر بافت‌شناسی مورد بررسی قرار گرفته‌اند. در این مطالعات اختلافات گونه‌ای و حتی جنسیتی موجب تفاوت‌هایی در کبد پرندگان از نظر ریخت‌شناسی و بافتی شده است. بطور مثال در مطالعه کبد قمری، لوب چپ، بزرگ‌تر از قطعه راست می‌باشد که این حالت در کبک، مشاهده نشده اما دو لوب چپ و راست

جدول ۱- نتایج هیستومورفومتری خروس محلی و بوقلمون نر (Mean±Se).

پارامترهای هیستومورفومتری	خروس محلی	بوقلمون نر
تعداد هپاتوسیت‌ها $1mm^2$	328/12 ± 16/5 [a]	406/25 ± 20/2 [b]
اندازه ی ضخامت صفحات دولایه‌ای µm	33/4 ± 1/7 [b]	29/19 ± 1/2 [a]
تعداد نواحی پرتال $1mm^2$	3/45 ± 0/31 [a]	5/8 ± 0/76 [b]
تعداد وریدهای مرکزی $1mm^2$	1/85 ± 0/18 [a]	2/5 ± 0/19 [b]
تعداد سلول‌های کوپفر $1mm^2$	8/08 ± 0/48 [b]	5/83 ± 0/44 [a]
تعداد ماست سل‌ها $1mm^2$	20/5 ± 0/64 [a]	24/0 ± 2/54 [a]

حروف نامشابه در هر سطر نشان دهنده‌ی وجود اختلاف معنی‌دار در پارامترهای هیستومورفومتری بین خروس محلی و بوقلمون نر در سطح (p<۰/۰۵) می باشد.

تصویر ۵- کبد خروس، ماست سل که با فلش نشان داده شده است. رنگ آمیزی تولوئیدن بلو.

کبد در جغد با یکدیگر برابر است (۱۳، ۱۴). علاوه بر این، تحقیقات مشابه دیگری بر روی کبد پرندگانی مانند چنگر اوراسیایی، مرغ شاخدار و سار نیز انجام گرفته است (۱۵، ۱۶).

نتایج مشاهدات هیستولوژی کبد بوقلمون و خروس محلی در مطالعه‌ی حاضر نشان داد که کبد خروس همان ویژگی‌های کبد بوقلمون را دارد ولی در کبد خروس هپاتوسیت‌ها قدری بزرگ‌تر بوده و واکوئل‌های چربی و کربوهیدرات فراوان‌تری در داخل سیتوپلاسم آنها دیده می‌شود. در مطالعه استورنلی و همکارانش نیز مشاهدات هیستولوژی کبد در شترمرغ‌های نر و ماده (محدوده سنی ۱۶ تا ۱۸ ماه) (۱۷) تقریبا مشابه مشاهدات مطالعه‌ی حاضر می‌باشد. علاوه بر این بررسی رشته‌های کلاژن با استفاده از رنگ‌آمیزی ماسون تری‌کروم، بیشترین پراکندگی رشته‌های کلاژن در کبد بوقلمون و خروس محلی را در نواحی پورتال، پیرامون عروق خونی و مجاری صفراوی نشان داد در حالی‌که در پیرامون وریدهای مرکزی بسیار کمتر دیده شد و در بین هپاتوسیت‌ها مشاهده نشد. در بررسی کبد سار مهاجر نیز ناحیه‌ی پورتال حاوی شبکه ای از رشته‌های کلاژن در اطراف مجاری صفراوی و عروق کبدی بوده (۱۶)

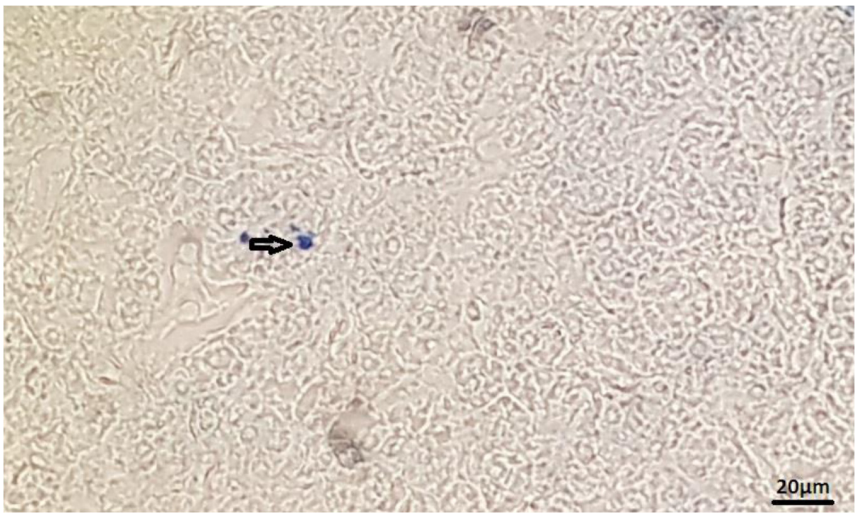

تصویر ۶- کبد بوقلمون، ماست سل که با فلش نشان داده شده است. رنگ آمیزی تولوئیدن بلو.

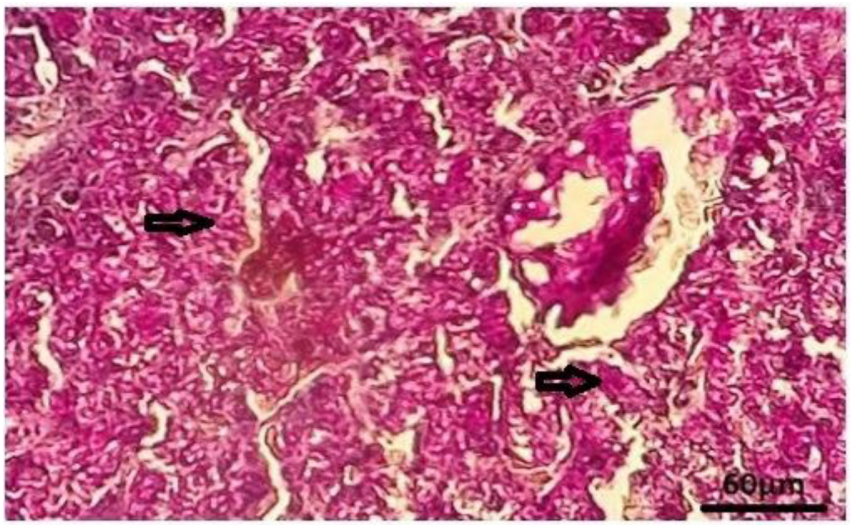

تصویر ۷- کبد بوقلمون، دانه‌های قرمز براق نشان دهنده وجود کربوهیدرات در داخل سیتوپلاسم هپاتوسیت‌ها (فلش‌ها) می‌باشد. رنگ آمیزی پاس.

که با نتایج این مطالعه در بافت کبد بوقلمون و خروس همسو می‌باشد. نتایج بررسی‌های هیستومورفومتریک در این مطالعه نشان داد که میانگین تعداد هپاتوسیت‌ها، تعداد نواحی پورتال و تعداد وریدهای مرکزی در واحد سطح ($1mm^2$) در بوقلمون بیشتر از خروس بوده ($P<0/05$) در حالی‌که ضخامت صفحات هپاتوسیتی دولایه‌ای در خروس بیشتر از بوقلمون بود ($P<0/05$). بر اساس این نتایج چنین به نظر می‌رسد که اندازه‌ی هپاتوسیت‌ها در بوقلمون نسبت به خروس کوچک‌تر بوده و در واحد سطح تعداد بیشتری از هپاتوسیت‌ها، نواحی پورتال و وریدهای مرکزی قابل شمارش باشد. همچنین میانگین تعداد سلول‌های کوپفر در خروس به طور معنی‌دار از بوقلمون بیشتر بود و این احتمالا نشان‌دهنده توان بالای ایمونولوژیکی این حیوان نسبت به بوقلمون می‌باشد.

Umar و همکاران در سال۲۰۲۱ نشان دادند که قطر هپاتوسیت و ورید مرکزی در کبد شترمرغ گروه بزرگسالان نسبت به گروه نابالغ افزایش معنی‌داری دارد (۱۸). در مطالعه Hodges سلول‌های کوپفر در در دیواره سینوزوئیدهای کبدی ماکیان مشاهده شد اما در بافت کبد مرغان شاخدار به ندرت دیده شد (۱۹). در مطالعه ی دیگری سلول‌های کوپفر خیلی کم

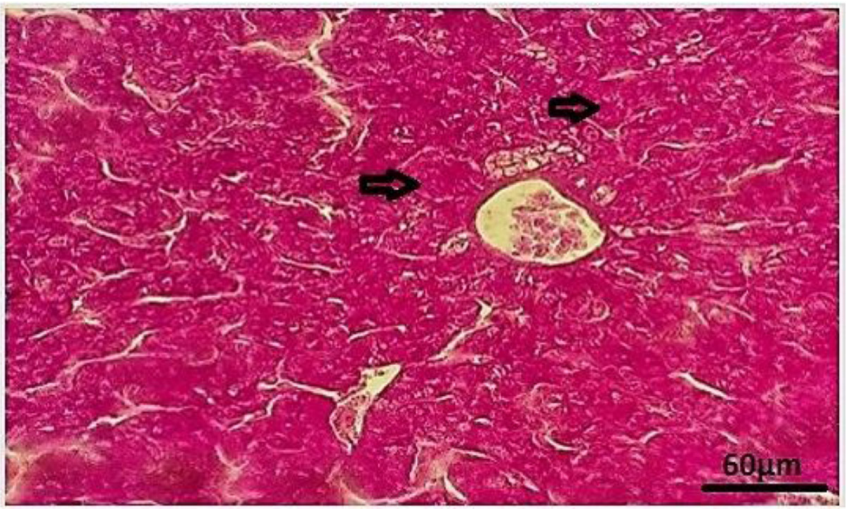

تصویر ۸- کبد خروس، دانه‌های قرمز روشن نشان دهنده وجود کربوهیدرات در داخل سیتوپلاسم هپاتوسیت‌ها (فلش‌ها) می باشد. رنگ آمیزی پاس.

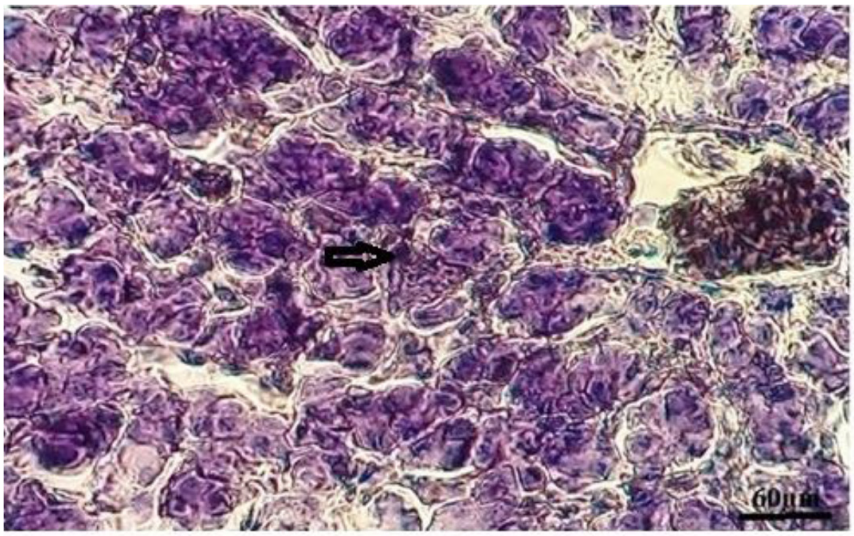

تصویر ۹- کبد خروس، دانه تیره رنگ (فلش) نشان دهنده وجود چربی در داخل سیتوپلاسم هپاتوسیت ها می‌باشد. رنگ آمیزی سودان بلک.

در دیواره درونی سینوزئیدهای بافت کبد چکاوک‌ها مشاهده شد (۴) و در بررسی بافت کبد سار مهاجر، فضاهای سینوسی کبد، بزرگ و نامنظم همراه با سلول‌های کوپفر گزارش شد (۱۶).
همچنین در این مطالعه تفاوت معنی‌داری از نظر میانگین ماست سل‌ها در بین دو گونه‌ی پرنده مورد مطالعه مشاهده نگردید، ولی با این حال تعداد ماست سل‌ها در واحد سطح در بوقلمون بیشتر از خروس بود.
در مطالعه حاضر، رنگ‌آمیزی پاس در خروس نشان داد که در داخل سیتوپلاسم هپاتوسیت‌ها کانون‌های تجمع کربوهیدرات وجود دارد که در بعضی هپاتوسیت‌ها تجمع این دانه‌های قرمز رنگ، فراوان‌تر می‌باشد. ذخیره کربوهیدرات ها در سیتوپلاسم هپاتوسیت های بوقلمون به نظر می‌رسد دارای پراکندگی یکنواخت می‌باشد. تفاوت در نحوه ذخیره کربوهیدرات‌ها در هپاتوسیت‌های پرندگان مورد مطالعه نیاز به بررسی بیشتری دارد. بقیه‌ی مشخصات بافت‌شناسی از نظر واکوئول‌های کربوهیدرات شبیه کبد بوقلمون بوده ولی واکنش پاس در کبد خروس نسبت به بوقلمون بیشتر به نظر می‌رسد. همچنین نتایج حاصل از رنگ‌آمیزی سودان بلک که حضور دانه‌های چربی را به شکل دانه‌های سیاه رنگ داخل سیتوپلاسم هپاتوسیت‌ها نشان می‌دهد، تراکم بیشتری از دانه‌های چربی در هپاتوسیت‌های خروس نسبت به بوقلمون نشان داد. در یک پژوهش نتایج مطالعات هیستوشیمیایی بر روی سلول کبدی اردک‌های محلی عراق نشان داد که اندازه گرانول‌های گلیکوژن در سیتوپلاسم سلول‌های کبدی متفاوت است به طور مثال در برخی از نمونه‌ها گرانول‌های بزرگ گلیکوژن در اطراف رگ مرکزی مرتب شده‌اند زیرا پرنده در دوره گرسنگی بوده است (۲۰). همچنین مطالعه بر روی سلول‌های کبدی سار مهاجر نشان داد که سیتوپلاسم هپاتوسیت‌ها حاوی گرانول‌های گلیکوژن قرمز یا قهوه ای روشن با توزیع نامنظم در داخل سیتوپلاسم است (۱۶). در مطالعه حاضر نشان داده شد که در خروس نیز ذخیره و توضیع دانه‌های گلیکوژن در سیتوپلاسم هپاتوسیت‌ها نامنظم می‌باشد.

نتیجه‌گیری

بطورکلی نتایج مشاهدات هیستولوژی و پراکندگی رشته‌های کلاژن در کبد بوقلمون و خروس محلی مشابه بود اما بدلیل کوچک‌تر بودن اندازه‌ی هپاتوسیت‌ها در کبد بوقلمون، بیشترین تعداد هپاتوسیت‌ها، نواحی پورتال و وریدهای مرکزی را نسبت به خروس محلی نشان داد. درحالیکه ضخامت صفحات هپاتوسیتی و تعداد سلول‌های کوپفر در خروس بیشتر بود، که این نشان‌دهنده بیشتر بودن ظرفیت دفاع بافتی کبد خروس در رابطه با حضور سلول‌های کوپفر نسبت به بوقلمون می‌باشد که البته این موضوع می‌تواند به شرایط محیطی و تغذیه بستگی داشته باشد و نیاز به بررسی کنترل شده در شرایط پرورشی دارد. همچنین تفاوت معنی‌داری از نظر میانگین تعداد ماست سل‌ها در بین دو پرنده مورد مطالعه مشاهده نگردید، بنابراین میزان واکنش آماسی و قدرت ترمیم بافتی در دو پرنده مذکور یکسان می باشد.

تشکر و قدردانی

مولفان این پژوهش از دانشگاه ارومیه به خاطر حمایت‌های صورت گرفته در اجرای طرح سپاسگزاری می‌نمایند.

تعارض منافع

نویسندگان این مقاله فاقد هرگونه تضاد منافعی در پژوهش حاضر می‌باشند.

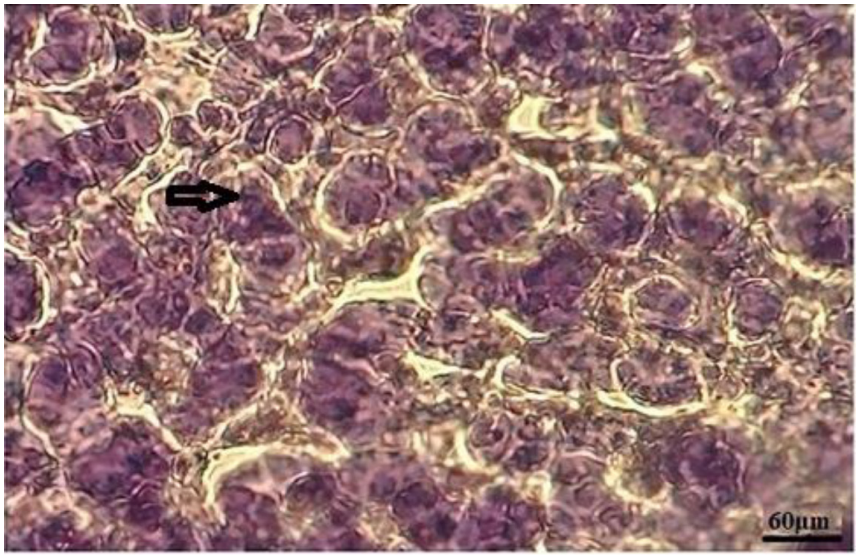

تصویر ۱۰- کبد بوقلمون، دانه تیره رنگ(فلش) نشان دهنده وجود چربی در داخل سیتوپلاسم هپاتوسیت ها می‌باشد. رنگ آمیزی سودان بلک.

منابع مورد استفاده

۱. رضائیان، م.، ۱۳۸۵. بافت‌شناسی طیور، موسسه انتشارات و چاپ دانشگاه تهران، چاپ اول. صفحات ۲۶-۲۵.

2. Al-Abdulla MAA. Histological and histochemical study of the liver of Iraqi local ducks. Bas. J. Vet. Res. 2015; 14(1): 70-78.

3. Dadasheva OA, Gur'eva TS, Mednikova EI, Dadasheva MT, Sychev VN. Histogenesis of the liver of Japanese quail embryos developed in the conditions of microgravity. Aviakosm. Ekolog. Med. 2011; 45(2): 30-34.

4. Dixit S, Joshi V, Barve S. Bird diversity of the Amrutganga Valley, Kedarnath, Uttarakhand, India with an emphasis on the elevational distribution of species. Check List. 2016; 12(2): 1874-1874.

5. Doaa MM, Enas A, Hassan AHS, Fatma A. Histogenesis of liver of Dandarawi Chicken. Am. J. Life Sci. Res. 2013; 1(2): 47-58.

6. Dyce KM, Sack WO, Wensing CJG. Textbook of veterinary anatomy-E-Book. 4rd ed. Elsevier Health Sciences. 2009; pp. 784-820.

7. Eurell JA, Frappier BL. Dellmann's textbook of Veterinary Histology.6rd ed.lowa. John Wiley & Sons: Incorporated. 2013.

8. Faraj SS, Al-Bairuty GA. Morphological and histological study of the liver in migratory starling bird (Sturnus vulgaris). Al-Mustansiriyah J. Sci.. 2016; 27(5): 11-16.

9. Fukuda S. The development of hepatogenic potency in the endoderm of quail embryos. Journal of Embryology and Experimental Morphology. E-Book. Elsevier Health Sciences. 1979; pp. 49–62.

10. Hashemnia S, Shojaei B, Razavi H. Liver Histogenesis in Chukar Partridge (Alectoris Chukar) Embryo. Anat. Sci. J. 2015; 12(3): 129-135.

11. Hodges RD. The histology of the fowl. London and Newyork: academic press. 1974.

12. Hunt A, Al-Nakkash L, Lee AH, Smith HF. Phylogeny and herbivory are related to avian cecal size. Sci. Rep. 2019; 9(1): 1-9.

13. Pourshams A, Malekzadeh R, Monavvari A, Akbari MR, Mohamadkhani A, Yarahmadi S, Seddighi N, Mohamadnejad M, Sotoudeh M, Madjlessi A. Prevalence and etiology of persistently elevated alanine aminotransferase levels in healthy Iranian blood donors. J. Gastroenterol. Hepatol. 2005; 20(2): 229–233.

14. Richards MP, Poch SM, McMurtry JP. Expression of insulin-like growth factor system genes in liver and brain tissue during embryonic and post-hatch development of the turkey. Comp. Biochem. Physiol. A. Mol. Integr. Physiol. 2005; 141(1): 76-86.

15. Sarvestani FS. Study of liver histology in Gallus gallus domesticus and effect of food diet. In: (The scientific association of innovative like-minded people of Iran), 2th international conference on agricultural engineering and natural resources. Tehran, Iran.16-17 February (2016), Tehran: Iran.

16. Shekarforoush SS, Kiaie SM, Karim G, Razavi Rohani SM, Rokni N, Abbasvali MJ. Study on the overview on foodborne bacteria in food with animal origin in Iran; Part four: Poultry and egg. Food Hygiene. 2013; 3(1): 45-64.

17. Stornelli MR, Ricciardi MP, Giannessi E, Coli A. Morphological and histological study of the ostrich (Struthio camelus L.) liver and biliary system. Ital. J. Anat. Embryol. 2006; 111(1): 1.

18. Sultana N, Khan MZI, Wares MA, Masum MA. Histomorphological study of the major lymphoid tissues in indigenous ducklings of Bangladesh. Bangladesh j. vet. med. 2011; 9(1): 53-58.

19. Umar Z, Qureshi AS, Shahid RU, Deeba F. Macroscopic, Microscopic and Histomorphometric Analysis of Intestine, Liver and Pancreas of Ostrich (Struthio camelus) with Advancement of Age and Sex. Pak. Vet. J. 2021; 41(3): 313-320.

20. Wong GK, Cavey MJ. Development of the liver in the chicken embryo. II. Erythropoietic and granulopoietic cells. Anat. Rec. 1993; 235(1): 131-143.