DOI: 10.22092/vj.2019.127252.1606
شماره ۱۲۹ زمستان ۱۳۹۹
تحقیقات دامپزشکی و فرآورده‌های بیولوژیک

ردیابی مولکولی آدنوویروس‌های پرندگان در گله‌های ماکیان گوشتی مشکوک به گنجیدگی درون هسته ای (IBH) در استان‌های مرکزی و قم، ایران

• **زهرا برومند (نویسنده مسئول)**
بخش بهداشت و بیماری‌های طیور گروه علوم درمانگاهی دانشکده دامپزشکی دانشگاه شهید چمران اهواز، اهواز، ایران
• **منصور میاحی**
بخش بهداشت و بیماری‌های طیور گروه علوم درمانگاهی دانشکده دامپزشکی دانشگاه شهید چمران اهواز، اهواز، ایران
• **آناهیتا رضایی**
بخش پاتولوژی گروه پاتوبیولوژی دانشکده دامپزشکی دانشگاه شهید چمران اهواز، اهواز، ایران
• **محسن قربیانی**
بخش بهداشت و بیماری‌های طیور، گروه علوم درمانگاهی، دانشکده دامپزشکی دانشگاه شهید چمران اهواز، اهواز، ایران

تاریخ دریافت: ۱۳۹۸-۰۵-۰۷ تاریخ پذیرش: ۱۳۹۸-۰۷-۰۶
Email: z.boroomand@scu.ac.ir

چکیده

آدنوویروس‌ها عوامل عفونی رایج در طیور در سراسر جهان هستند و گستره‌ی وسیعی از حدت‌ها و علائم بالینی را نشان می‌دهند. اهمیت حضور عفونت‌های آدنوویروسی علاوه بر خسارات اقتصادی، همراهی آن‌هاباسایر بیماری‌های ویروسی می‌باشد. هدف از این پژوهش، ردیابی مولکولی آدنوویروس و بررسی هیستوپاتولوژی جراحت‌های کبدی جوجه‌های گوشتی در موارد مشکوک به هپاتیت ویروسی دارای گنجیدگی در استان‌های مرکزی و قم می‌باشد. در این راستا از ۱۰ گله‌ی ماکیان گوشتی دارای تلفات در هر استان، زمستان ۹۷ و بهار ۹۸، نمونه‌های کبد جدا شد. مرغ‌های این گله‌هادرسنین۶ تا ۴۱ روزگی بودند. جهت بررسی مولکولی، PCR بر روی ناحیه متغیر Loop1 در ژن هگزون انجام شد. جهت بررسی هیستوپاتولوژی، قسمتی از بافت-های کبد درون فرمالین بافر ۱۰ درصد قرار داده شدند و پس از انجام مراحل روتین در آزمایشگاه پاتولوژی، مورد بررسی میکروسکوپی قرار گرفتند. نهایتا ۹ گله از ۲۰گله‌ی مورد بررسی، در آزمایش PCR، مثبت بودند.این موارد مثبت پس از تعیین توالی در گروه ژنوتیپی E و D آدنوویروس‌های مرغی و سروتیپ‌های 8b و D11 قرار گرفتند. همچنین در مطالعه‌ی میکروسکوپی کبدهای مبتلا، نکروز همراه با نفوذ هتروفیل‌های متعدد در اطراف این مناطق و درون سینوزئیدهای کبدی مشاهده گردید. در هسته هپاتوسیت‌های سالم اطراف مناطق نکروز شده گنجیدگی درون هسته‌ای بازوفیلیک دیده شد. با تایید حضور ویروس عامل IBH در این استان‌ها، لزوم برنامه‌های پیشگیری در فارم‌های مادر و گوشتی مورد توجه قرار گیرد.

کلمات کلیدی: آدنوویروس پرندگان، هپاتیت ویروسی دارای گنجیدگی، ژنوتیپ D & E، استان مرکزی و قم

Veterinary Researches & Biological Products No 129 pp: 2-9

Molecular detection of Fowl adenoviruses in broiler chickens suspected of inclusion body hepatitis inMarkazi andQomprovinces, Iran

By: Boroomand, Z., (Corresponding Author) Department of Clinical Sciences, Faculty of Veterinary Medicine, Shahid Chamran University of Ahvaz, Ahvaz, Iran. Mayahi, M., Department of Clinical Sciences, Faculty of Veterinary Medicine, Shahid Chamran University of Ahvaz, Ahvaz, Iran. Rezaie, A., Department of pathobiology, Faculty of Veterinary Medicine, Shahid Chamran University of Ahvaz, Ahvaz, Iran. and Ghorbiani, M., Department of Clinical Sciences, Faculty of Veterinary Medicine, Shahid Chamran University of Ahvaz, Ahvaz, Iran.

Received: 2019-07-29 **Accepted: 2019-09-28**

Email: z.boroomand@scu.ac.ir

Adenoviruses are common infectious agents in poultry around the world and show a wide range of clinical signs and symptoms. The importance of the presence of adenovirus infections, in addition to economic losses, is associated with other viral diseases.The purpose of this study was the molecular detection of Fowl adenoviruses and histopathological examination of liver lesions in broiler chickens suspected of inclusion body hepatitis in Markazi and Ghom provinces, Iran. In this regard, the liver samples with macroscopic lesions were collected from dead birds of ten broiler chicken flocks of these provinces in the winter of 97 and spring 98. The chickens of these flocks were at the age of 6 to 41 days. For molecular analysis, PCR was performed on L1 (Loop1) region of the hexon gene. For histopathology, a portion of the liver tissues were placed in 10% formalin. After routine procedures in the pathology laboratory, microscopically examined. Eventually, 9 flocks from the 20 flocks were positive in the PCR test. These positive products were sequenced. These adenoviruses belonged to the D and E genotypes and D11 and 8b serotypes of avian adenoviruses. Also, in the microscopic study of the affected liver, necrosis with several heterophilia infiltration around these regions and within the liver sinusoid was observed. In the nucleus of healthy hepatocytes around the necrosis regions, the inclusion of intra-basophilic nucleus was observed. Confirmation of the presence of the IBH agent in these provinces, the need for prevention programs in mother and broiler farms should be considered.

Key words: Avian Adenovirus, inclusion body hepatitis, D and E genotypes, Qom and Markazi provinces

مقدمه

آوی‌آدنوویروس‌ها به طور گسترده‌ای در گله‌های تجاری جهان پراکنده بوده و گستره‌ی وسیعی از حدت‌ها و علائم بالینی را نشان می‌دهند (۱).عفونت‌های آدنوویروسی با دامنه‌ی وسیعی از علائم بالینی شامل هپاتیت‌های دارای گنجیدگی (IBH)، پنومونی و تراکئیت، خراش سنگدان، التهاب پیش‌معده و پانکراتیت در جوجه‌ها می‌باشند (۲).اهمیت حضور عفونت‌های آدنوویروسی نه تنها به دلیل خسارات اقتصادی مرتبط با مرگ و میر (۳۰-۱۰ درصد) و کاهش راندمان است، بلکه ناشی از تاثیرات ویروس در تعامل با دیگر ویروس‌ها نیز می‌باشد. برخی سویه‌های آدنوویروس منجر به کاهش شدید لنفوسیت‌ها در بورس، تیموس و طحال می‌شوند که این خود کاهش ایمنی را در بر خواهد داشت (۱۰).

آدنوویروس برای اولین بار در سال ۱۹۵۰ همراه با علائم کلینیکی در بلدرچین جداسازی شد. از آن زمان آدنوویروس‌ها در تمام گونه‌ها ونژادهای ماکیان و سایر پرندگان جداسازی شدند (۱۰). آدنوویروس‌ها به ۴ دسته‌ی مست‌آدنوویروس‌ها (در پستانداران)، آوی‌آدنوویروس‌ها (در پرندگان)، آت‌آدنوویروس‌ها (در پرندگان، پستانداران و خزندگان) و سیادنوویروس‌ها (درپرندگانودوزیستان) تقسیم‌بندی می‌شوند (۱۷).

آدنوویروس‌های مرغی دارای ۱۲ سروتیپ هستند که به عنوان آلوده‌کننده‌های ماکیان صنعتی شناخته می‌شوند و در ۵ ژنوتیپ که با حروف A تا E مشخص می‌شوند، قرار می‌گیرند. این ویروس‌ها در محیط پراکنده هستند و اغلب به عنوان غیربیماری‌زایا عامل ثانویه‌ی بیماری شناخته می‌شوند و به دنبال یک عامل تضعیف‌کننده‌ی ایمنی مانند کم‌خونی عفونی ماکیان، بیماری گامبورو، مایکوتوکسین‌ها و مارک باعث بیماری می‌شوند (۱). در کشورهای مختلف در مورد حضور آدنوویروس‌ها

و سروتیپ‌ها و سویه‌های موجود، اپیدمیولوژی، بیماریزایی، میزان خسارات وارده تحقیقات بسیاری به عمل آمده است.

هپاتیت دارای گنجیدگی به عنوان یک بیماری مهم اقتصادی در جوجه‌های گوشتی ۳ تا ۶ هفته‌ای مطرح می‌باشد و عامل آن یک آدنوویروس است (۲). بیماری با شروع ناگهانی مرگ و میر ۱۰-۱ درصد نشان داده شده ولی گاهاً به ۴۰-۳۰ درصد می‌رسد (۱۴). سروتیپ‌های مختلفی از آدنوویروس‌های پرندگان باعث عفونت IBH می‌شوند، به خصوص سروتیپ‌های مربوط به ژنوتیپ E که مسبب آسیب‌های کبدی جدی متعاقب عفونت IBH هستند (۱۱).

حساسیت جداسازی آدنوویروس در نمونه‌های بافتی کمتر از آزمایش واکنش زنجیره‌ای پلیمراز است. برای دیدن جراحت سلولی (CPE) در کشت سلولی به بیش از یک‌بار پاساژ نیاز است و حدود ۳ هفته زمان می‌برد (۵).

به دلیل مشاهده موارد مشکوک به IBH در جوجه‌های گوشتی استان‌های مرکزی و قم، این مطالعه به‌منظور ردیابی مولکولی آوی آدنوویروس‌ها و بررسی هیستوپاتولوژی کبدهای مبتلا در گله‌های ماکیان گوشتی مشکوک به IBH در این استان‌ها انجام گرفت.

مواد و روش کار

روش نمونه‌برداری

در این مطالعه از ۲۰ گله‌ی گوشتی مشکوک به بیماری IBH در استان‌های مرکزی و قم (از هر استان ۱۰ گله) دربازه‌ی زمانی دی ماه ۹۷ الی تیرماه سال ۹۸ نمونه‌گیری انجام گرفت. پرندگان مشکوک مورد کالبدگشایی قرار گرفتند. کبد ۱۰ پرنده‌ی مشکوک هر گله، با نشانه‌های کبد کم‌رنگ، شکننده، متورم با نقاط کوچک و سفید و نقاط پتشی و اکیموز و خونریزی (شکلیک)، در شرایط بهداشتی برداشته شد.بخشی از کبد درون ظروف حاوی فرمالین بافر ۱۰ درصد جهت مطالعه و بررسی‌های هیستوپاتولوژی به آزمایشگاه پاتولوژی دانشکده دامپزشکی اهواز ارسال شد. جهت انجام آزمایش مولکولی، نمونه‌های کبد هر گله با هم یکی شده و در مجموع از هر استان ۱۰ گله، ۱۰ نمونه‌ی کبد به دستآمد که در کنار یخ به آزمایشگاه تحقیقاتی بخش طیور دانشکده دامپزشکی دانشگاه شهید چمران اهواز ارسال و تا هنگام آزمایش در فریزر منفی ۷۰ نگه‌داری شدند.

شکل۱-کبد. به تورم، رنگ پریدگی و نقاط خونریزی پتشی توجه شود.

ردیابی مولکولی

به‌منظور تعیین حضور آدنوویروس در نمونه‌های بافتی با روش PCR، ابتدا استخراج DNA از بافت‌ها صورت گرفت. پس از آن واکنش PCR با استفاده از آغازگرهایی که به‌طور اختصاصی به ژن هگزون گروه یک آدنوویروس‌ها (آوی‌آدنوویروس-ها)متصل می‌شوند انجام گرفت.

استخراج DNA با استفاده از کیت استخراج DNA سیناپیور (Cinnaclon Co. Iran) و بر طبق دستورالعمل شرکت سازنده انجام گرفت. مقدار ۵۰ میلی‌گرم از بافت هموژن کبد در داخل میکروتیوب ۲ میلی‌لیتری قرار داده شد. مراحل استخراج طبق دستورالعمل کیت استخراج انجام گرفت. در نهایت، DNA استخراج‌شده در داخل میکروتیوب‌های ۱/۵ میلی‌لیتر قرار داده شده و تا زمان انجام PCR در دمای ۸۰- درجه سانتی‌گراد نگهداری شدند.

واکنش PCR

PCR بر روی ناحیه متغیر Loop1 از ژن هگزون (bp۵۹۰) انجام شد. پرایمرهای مورد استفاده‌شده به شرح ذیل بودند (۱۴).

(‘Hex L1-F (5’-ATGGGAGCSACCTAYTTCGACAT-3

(‘Hex L1-R (5’-AAATTGTCCCKRAANCCGATCTA-3

حجم واکنش PCR مقدار µl ۲۰ بود که شامل µl ۰/۵ آغازگر رفت (۱۰ پیکومول)، µl ۰/۵ از آغازگر برگشت (۱۰ پیکومول)، µl۱۰ از مسترمیکس ۲X (با غلظت ۱/۵ میلی مولار MgCl2، µl۱۳ از DNA الگو استخراج‌شده و مقدار µl۶ آب بود. همچنین تنظیمات دستگاه ترموسایکلر (Quanta Biotech, Germany) طبق مقادیر ۹۴ درجه سانتی‌گراد به مدت ۵ دقیقه و سپس ۳۵ چرخه با دمای ۹۴ درجه سانتی‌گراد به مدت ۶۰ ثانیه و سپس ۵۴/۲ درجه سانتی‌گراد برای مدت ۴۵ ثانیه و ۷۲ درجه سانتی‌گراد برای مدت ۶۰ ثانیه و نهایتاً ۷۲ درجه سانتی‌گراد برای مدت ۵ دقیقه؛ تنظیم گردید. لازم به ذکر است که در تمامی مراحل واکنش PCR یک نمونه کنترل منفی (آب DEPC به جای DNA) و یک نمونه کنترل مثبت (DNA استخراج‌شده از واکسن سویه‌ی استرالیایی Intervet Pty Ltd(FAdV-8b). قرار داده شد.

پس از پایان چرخه‌ی حرارتی PCR، محصول به‌دست آمده در ژل آگارز ۱ درصد حاوی رنگ ایمن الکتروفورز شد. جهت اطمینان از صحت قطعه‌ی تکثیر یافته از نردبان ژنی ۱۰۰ جفت بازی استفاده شد. الکتروفورز با ولتاژ ۹۵-۸۵ ولت و به مدت ۴۰-۳۵ دقیقه انجام گردید. پس از اتمام کار دستگاه با استفاده از دستگاه ترانس ایلومیناتور حضور باند اختصاصی موردنظر (۵۹۰ نوکلئوئیدی) ثبت گردید.

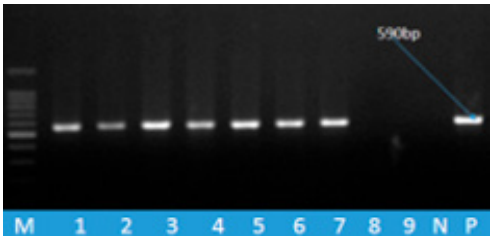

شکل ۲- تصویر ژل الکتروفورز (۱٪)، مارکر ۱۰۰bp با حرف M و کنترل مثبت و منفی به ترتیب با حروف P و N مشخص شده‌اند. ستون ۷-۱ نشان دهنده‌ی باند ۵۹۰bp (نمونه‌های مثبت) ستون ۸ و ۹ نمونه‌های منفی می‌باشد.

تعیین توالی محصول PCR

به میزان ۵۰ میکرولیتر از DNA نمونه‌ی مثبت به همراه ۱۰ میکرولیتر از هرکدام از پرایمرهای HEX-F و HEX-R به شرکت تکاپوزیست جهت خالص‌سازی و ارسال به شرکت بایونیر در کره جنوبی برای تعیین توالی فرستاده شد.

مطالعه‌ی هیستوپاتولوژی نمونه‌ها

نمونه‌هایی که برای مطالعات هیستوپاتولوژی جمع‌آوری شده بودند جهت تثبیت در محلول فرمالین بافر ۱۰ درصد قرار داده شدند. پس از اطمینان از فیکس شدن نمونه‌ها، مقاطع بافتی برش زده و درون قالب‌های پلاستیکی درب‌دار قرار گرفتند. پس‌ازآن به مدت چند ساعت زیر آب جاری باقی ماندند. قالب‌های پلاستیکی به مدت ۱۸ ساعت درون دستگاه اتوتکنیکون قرارگرفتند. مراحل دستگاه اتوتکنیکون شامل آب‌گیری، شفاف‌سازی و آغشته‌گری می‌باشد. پس از خروج نمونه‌ها از دستگاه اتوتکنیکون بافت‌ها توسط پارافین مذاب قالب‌گیری شدند و سپس به مدت دو ساعت در فریزر قرار گرفتند تا منجمد شوند. از بلوک‌های پارافینی توسط دستگاه میکروتوم برش‌هایی به ضخامت پنج میکرون تهیه گردید و سپس مورد رنگ‌آمیزی هماتوکسیلین و ائوزین قرار گرفتند. در نهایت توسط درصدهای نزولی الکل آب‌گیری شدند. اسلایدها با استفاده از دو ظرف گزیلول (هر کدام به مدت ۵ دقیقه) شفاف شدند و سپس با استفاده از چسب مونتالان لامل‌گذاری گردیدند.

نتایج

نتایج بررسی مولکولی نمونه‌ها

بررسی ژنومی نمونه‌ها با آغازگرهای اختصاصی آدنوویروس انجام شد و نتایج زیر حاصل گردید. در ردیابی مولکولی آدنوویروس پرندگان در نمونه‌های کبد اخذ شده، پنج گله از ۱۰ گله استان قم و چهار گله از ۱۰ گله استان مرکزی با آزمون PCR مثبت بودند (شکل دو) و پنج گله از استان مرکزی و شش گله از استان قم نیز منفی شدند. توالی نمونه‌های مثبت آزمون PCR توسط شرکت بایونیر کره جنوبی تعیین گردید و ۹ نمونه‌ی مثبت در آزمون PCR، تعیین توالی شدند و توالی‌های به دست آمده در برنامه Blast سایت NCBI قرار گرفت. نتایج نشان داد که چهار توالی متعلق به گونه D سروتیپ ۱۱ و تعداد پنج توالی متعلق به گونه E سروتیپ 8b آدنوویروس ماکیان بود. توالی‌های استان مرکزی، ژنوتیپ E و سروتیپ 8b بودند. توالی‌های استان قم سه مورد ژنوتیپ D و دو مورد ژنوتیپ E بودند. همچنین توالی‌های موردنظر با سایر سروتیپ‌های شناسایی شده در ایران، چین، کانادا و استرالیا مقایسه شدند و ۹۹-۹۴ درصد شباهت نوکلئوتیدی به دست آمد. درخت فیلوژنی بر اساس ژن‌های به‌دست آمده از بانک ژنی برای هر ۱۲ سروتیپ آدنوویروس

ماکیـــان به همراه توالـــی‌های حاصـــل از این مطالعـــه، با برنامه‌ی http://www.phylogeny.fr/simple_phylogeny.cgi رسم گردید (شکل سه).

نتایج بررسی هیستوپاتولوژی نمونه‌ها

در بررسی میکروسکوپی کبدهایی که از نظر مولکولی مثبت بودند، هپاتیت حاد همراه با نکروز چند کانونی در کبد مشاهده گردید (شکل ۴-A). در این کانون‌ها هپاتوسیت‌ها از بین رفته و مراحل مختلف نکروز هسته از قبیل پیکنوز، کاریورکسی و کاریولیز دیده شد (شکل ۴-B). در اطراف این مناطق نفوذ هتروفیل‌های متعدد مشاهده گردید. همچنین کانون‌های خونریزی و پرخونی سینوزوئیدهای کبدی همراه با تجمع هتروفیل‌ها در آن‌ها روئیت گردید. درجات مختلفی از دژنرسانس در سیتوپلاسم هپاتوسیت‌های کبدی قابل مشاهده بود. در برخی از هپاتوسیت‌های سالم، گنجیدگی‌های داخل هسته‌ای بازوفیلی دیده شد که همراه با مرزنشینی کروماتین بودند (شکل ۴-C). در برخی از سلول‌ها، هسته‌ها بزرگ و کاملا بازوفیلی بود که علت آن وجود گنجیدگی‌های بزرگ‌تر بود (شکل ۴-D). لازم به ذکر است که این نوع سلول‌ها در کبدهایی که آسیب بیشتری را نشان می‌دادند بیشتر بود.

بحث و نتیجه‌گیری

امروزه عفونت آدنوویروسی پرندگان به عنوان یک عامل نوظهور و مهم اقتصادی در چندین کشور شناخته می‌باشد (۱۴).اهمیت حضور عفونت‌های آدنوویروسی نه تنها به دلیل خسارات اقتصادی مرتبط با

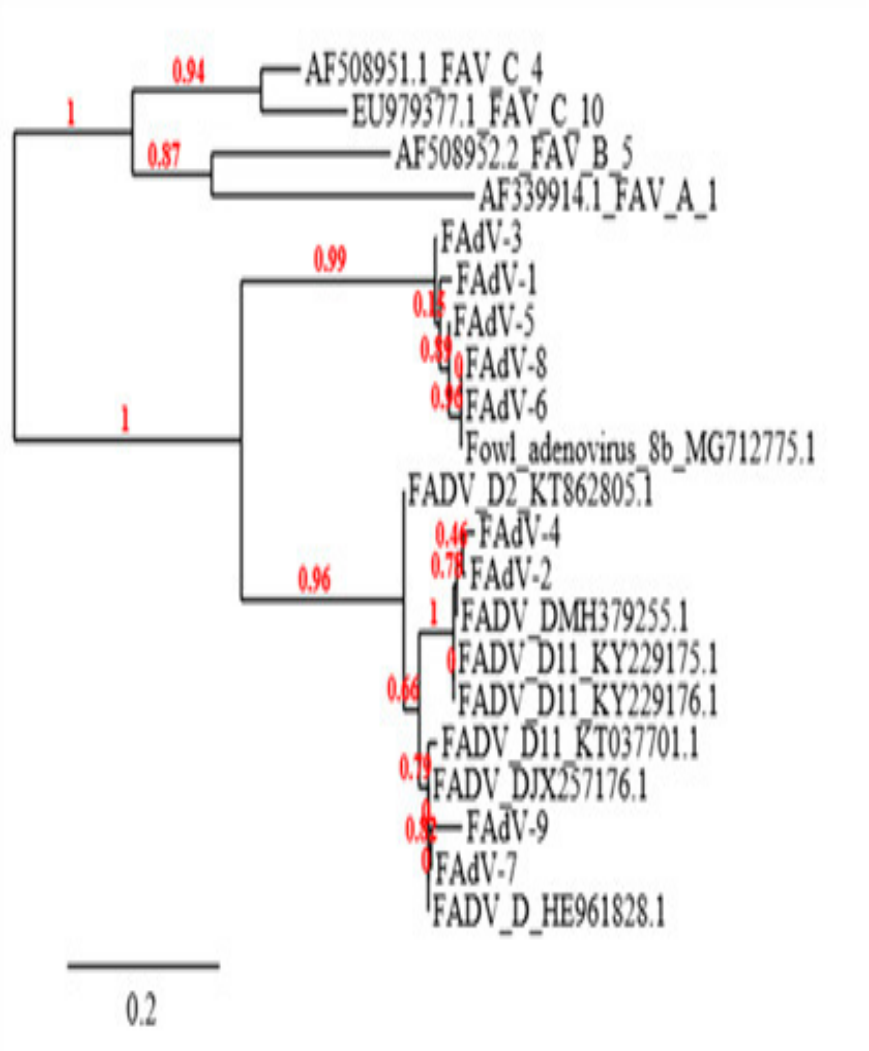

شکل ۳- درخت فیلوژنی بر پایه‌ی توالی نوکلئوتیدی لوپ یک ژن هگزون جدایه‌های آدنوویروسی شناسایی شده این مطالعه.

مرگ‌ومیر (۳۰-۱۰ درصد) و کاهش راندمان است، بلکه ناشی از تاثیرات ویروس در تعامل با دیگر ویروس‌ها نیز می‌باشد (۸). اولینبافتی که در بیماری IBH تحت تأثیر قرار می‌گیرد، کبد است. در این بیماری کبد کم‌رنگ، شکننده و متورم شده و ممکن است نقاط کوچک سفیدرنگو خونریزی‌های پتشی در کبد مشاهده شوند (۱۰).نشانه‌های ماکروسکوپی نمونه‌های کبدی موردبررسی در مطالعات سایر محققین از جمله حسینی و همکاران در سال ۲۰۱۲، ناطقی و همکاران در سال ۲۰۱۴ هم‌خوانی دارد.

تعداد بالای موارد مثبت آزمون‌های مولکولی (۹ گله- ۴۵٪) در این تحقیق در بازه‌ی زمانی دی‌ماه ۹۷ الی تیرماه سال ۹۸ نشان از آلودگی بالای گله‌های گوشتی به بیماری IBH در استان‌های قم و مرکزی داشته که به نظر می‌رسد خسارات قابل‌توجهی را به صنعت طیور کشور وارد می‌نماید. در ارتباط با ردیابی مولکولی، شیوع آدنوویروس مرغی در ایران طی چند سال اخیر، مطالعاتی در برخی از استان‌ها از جمله مشهد، اصفهان، قم و خوزستان انجام‌گرفته است (۸، ۹، ۱۷). مطالعه‌ی آلودگی آدنو ویروس در استان قم توسط وفایی و حسینی در سال ۱۳۹۲ انجام

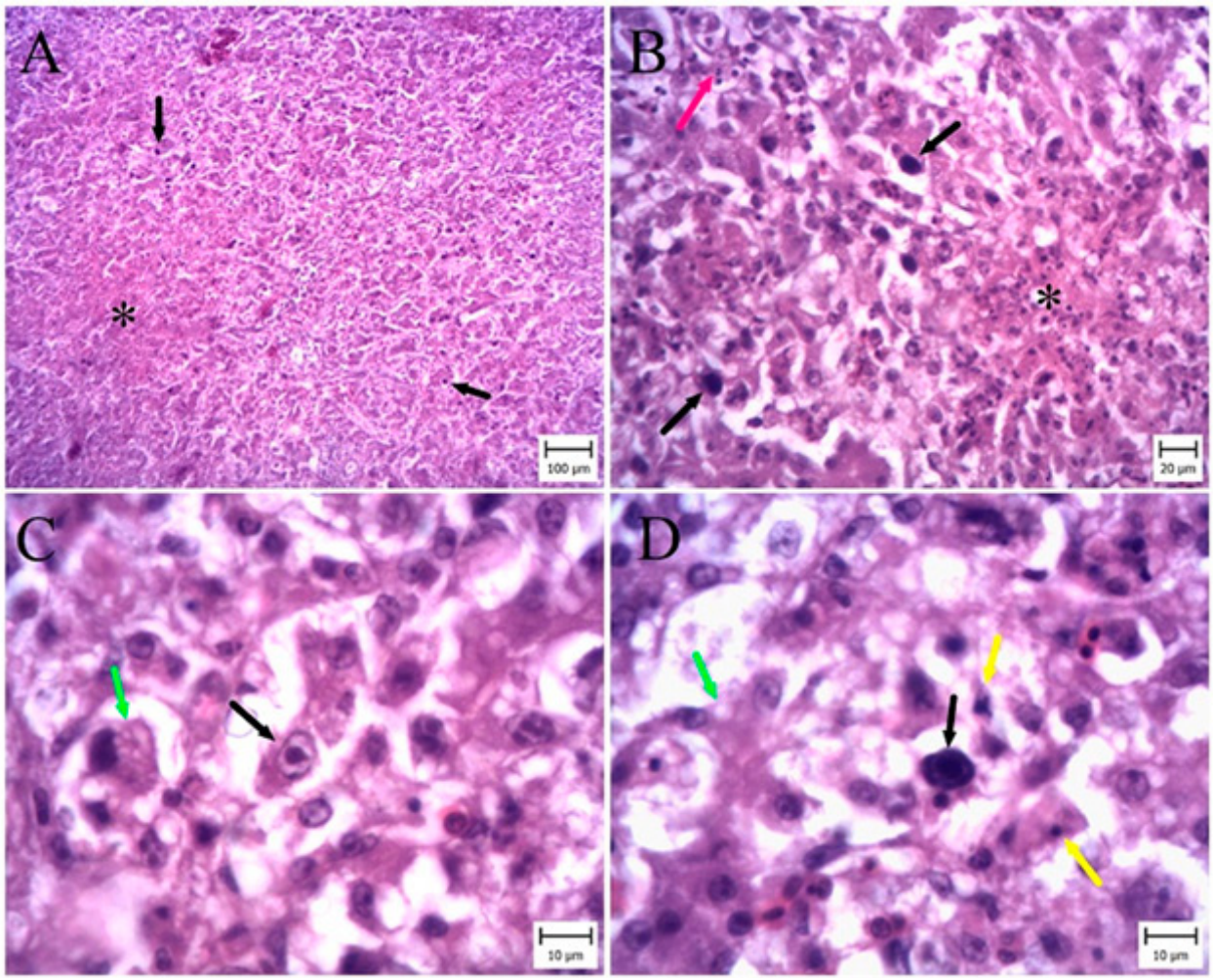

شکل ۴-کبد. هپاتیت دارای گنجیدگی (رنگ‌آمیزی هماتوکسیلین و ائوزین). A: به وجود کانون نکروز (ستاره) و سلول‌های دارای هسته بزرگ بازوفیلی (پیکان) توجه شود. B: در منطقه نکروز شده (ستاره) قطعات خرد شده‌ی هسته همراه با بقایای ائوزینوفیلیک سیتوپلاسم‌ها دیده می‌شود. همچنین هسته‌های بزرگ بازوفیلیک (پیکان سیاه) و نفوذ هتروفیل‌ها در سینوزوئیدها (پیکان صورتی) قابل مشاهده است. C: گنجیدگی درون هسته‌ای بازوفیلیک همراه با مرزنشینی کروماتین در هسته یک هپاتوسیت (پیکان سیاه) دیده می‌شود. درجات مختلفی از دژنرسانس در سیتوپلاسم هپاتوسیت‌ها (پیکان سبز) مشاهده می‌گردد. D: به وجود هسته‌ی بزرگ بازوفیلیک که درون آن یک گنجیدگی بزرگ است (پیکان سیاه) و هسته‌های نکروز شده (پیکان زرد) توجه شود. همچنین واکوئل‌های خالی درون سیتوپلاسم (پیکان سبز) که مبیین دژنرسانس است در سیتوپلاسم هپاتوسیت دیده می‌شود.

شد و میزان آلودگی در این استان را ۸/۸ درصد گزارش کردند (۱۶). در مطالعه‌ی قربیانی در سال ۲۰۱۶، پس از انجام PCR بر روی ۶۹ نمونه‌ی کبد جمع‌آوری‌شده از استان اصفهان، میزان آلودگی به ویروس عامل IBH ۷/۲۵ درصد گزارش گردید. بر اساس گزارش آنان، رابطه‌ی معنی‌داری بین سن و میزان موارد مثبت و منفی مشاهده نشد. همان‌گونه که در نتایج آمده است، موارد مثبت به‌دست‌آمده در این مطالعه در سنین ۱۰ تا ۳۲ روزگی بوده است. تلفات بعدازاین سن باوجود جراحت‌های بارز کبدی ازنظر مولکولی منفی بودند. طبیب غفاری و همکاران در سال ۲۰۱۷ نیز نمونه‌های کبد اخذشده از کشتارگاه صنعتی استان خوزستان را از نظر بیماری IBH موردبررسی مولکولی قراردادند و بیان داشتند که نبود نمونه‌ی مثبت در سنین کشتار این احتمال را ایجاد می‌کند که ممکن است در سنین پایین‌تر عفونت‌هایی از آدنوویروس ماکیان در این گله‌ها وجود داشته و بعد از مدتی به حالت نهفته تبدیل شده باشند. در خصوص این که چه مدت پس از چالش، ویروس در کبد ماکیان قابل‌تشخیص است مطالعه کامل و قابل استنادی در دسترس نمی‌باشد.

ناطقی و همکاران در سال ۲۰۱۴ در بررسی ۶۰ نمونه‌ی بافتی حاصل از مراجعات درمانگاهی میزان آلودگی آدنوویروس را در شمال شرق ایران ۱۰ درصد(۶ مورد، شامل ۵ نمونه‌ی مثبت از کبدهای مشکوک و ۱ نمونه‌ی مثبت از ریه‌های جمع‌آوری‌شده) گزارش نمودند.

در مطالعه‌ی حسینی و همکاران در سال ۲۰۱۲، حضور آدنوویروس مرغی در همه‌ی ۲۰ نمونه‌ی کبد بررسی‌شده تأیید گشت. نمونه‌ها از ۲ گله‌ی گوشتی در سنین زیر ۳ هفتگی، بدون هیچ‌گونه علائم بالینی و با تلفات ۳۰-۲۰ درصد گرفته شده بودند. از نظر جغرافیایی گله‌های مذکور در دو منطقه‌ی مختلف قرار داشتند. در بررسی‌های کالبدگشایی، کبدها زرد و بزرگ‌شده بودند و نقاط خونریزی پتشی در سطح کبدها دیده شد. (۱۲)، در یک گزارش موردی، میزان شیوع IBH را در ۲۰ درصد از یک گله‌ی ۲۰۰۰۰ قطعه‌ای مرغ گوشتی در استان فارس بررسی کردند و حضور ویروس را در این استان تأیید نمودند.

با مقایسه‌ی میزان آلودگی عامل IBH در مطالعه‌ی حاضر با نتایج سایر مطالعات تفاوت‌هایی مشاهده می‌گردد که این اختلاف‌ها می‌تواند به دلیل نحوه‌ی نمونه‌برداری، تعداد بافت‌های موردمطالعه، وقوع بیماری‌های تضعیف‌کننده‌ی ایمنی و... باشد. تضعیف سیستم ایمنی به دنبال درگیری با ویروس بیماری بورس عفونی، ایجاد IBH را تسهیل می‌کند (امی و همکاران در سال ۱۹۹۱)، همچنین بیماری کم‌خونی عفونی جوجه به‌عنوانیک فاکتور مستعدکننده در بروز IBH عمل می‌کند (۵).

بالاتر بودن میزان آلودگی IBH در استان‌های قم و مرکزی نسبت به سایر مناطق ایران مانند اهواز ممکن است به علت وقوع هم‌زمان بیماری‌های تضعیف‌کننده‌ی ایمنی و بیماری IBH باشد که انجام مطالعات بیشتر را در این زمینه می‌طلبد.

جدایه‌های به‌دست‌آمده در این مطالعه از گونه D سروتیپ ۱۱ و نیز گونه E سروتیپ b8 بودند. سروتیپ‌های مختلفی می‌توانند باعث عفونت IBH در پرندگان شوند و در ۱۰ سال اخیر بیشترین گزارش‌های صورت گرفته از سروتیپ‌های مسبب IBH، جز ژنوتیپ‌های D و Eبوده‌اند (۱۸). بر اساس تقسیم‌بندی‌های صورت گرفته، آدنوویروس مرغی گونه‌ی A شامل سروتیپیک (FAdV-1 یا ویروس CELO)، گونه‌ی B شامل سروتیپ پنج (FAdV-۵)، گونه‌ی C شامل سروتیپ‌های چهار و ده (FAdV-4 و FAdV-10)، گونه‌ی D شامل سروتیپ‌هایدو، سه، نه و یازده (FAdV-9، FAdV-3، 2 و FAdV-11) و گونه‌ی E شامل سروتیپ‌های شش، هفت، هشت آ و هشت ب (FAdV-6، FAdV-7، FAdV-8a و FAdV-8b) می‌باشند (۱). بیشترین مشکلات در رابطه با آدنوویروس پرندگان در کشور استرالیا و نیوزلند مربوط به IBH توسط سروتیپ‌های دو، سه، شش، هفت، هشت، نه و یازده ایجاد می‌شوند (۴)، با توجه به مطالعاتی که در سال‌های ۲۰۰۰ تا ۲۰۰۶ در کشور کانادا انجام شد، آدنوویروس‌های مسبب IBH مربوط به سروتیپ‌های دو، هشت آ و یازده گزارش شدند (۸). در مطالعه‌ی (۲۴)، عامل IBH سروتیپ هشت ب گزارش شد. آدنوویروس‌های جدا شده توسط هردت و همکاران در سال ۲۰۱۳، متعلق به سروتیپ‌های یک، دو، سه، پنج، هشت آ و یازده بودند. در مطالعه‌ی ناطقی و همکاران در سال ۲۰۱۴، جدایه‌های آدنوویروسی مربوط به سروتیپ‌های هشت ب، دو و یازده از ژنوتیپ‌های D و E بودند.طبیب غفاری و همکاران در سال ۲۰۱۷ نیز موفق به شناسایی و تعیین هویت یک جدایه در گله ۲۵ روزه با جراحات کبدی شدند که متعلق به سروتیپ ۱۱ ژنوتیپ D بود (۲۰).

همچنین مرشد و همکاران در سال ۲۰۱۷، ۲۴ جدایه آدنوویروس را از گله‌های گوشتی و مادر گوشتی ۷ استان مختلف کشور شناسایی و تعیین هویت نمودند که تمامی آنها نیز از گونه D سروتیپ ۱۱ و یا از گونه E سروتیپ ۸b بودند که با مطالعه حاضر همخوانی دارد لذا به نظر می‌رسد که این دو سروتیپ از سروتیپ‌های غالب موجود در کشور می‌باشند. در بررسی میکروسکوپی کبدهای مبتلا هپاتیت همراه با نکروز کانونی مشاهده گردید. همچنین طیف مختلفی از هسته‌های دارای گنجیدگی‌های درون هسته‌ای در هپاتوسیت‌های سالم مشاهده شد. این گنجیدگی‌ها بازوفیلیک بودند. تغییرات مذکور توسط سایر محققینی که به بررسی میکروسکوپی این بیماری پرداختند نیز گزارش‌شده است. (۱، ۲۰،۲۴). در این میان برخی گنجیدگی را ائوزینوفیلیک و برخی دیگر آن را بازوفیلیک عنوان نمودند (۱۲، ۲۰). بر اساس مشاهدات این تحقیق، گنجیدگی‌ها بازوفیلیک بودند. علت این اختلاف ممکن است به علت نحوه رنگ‌آمیزی مقاطع باشد. در کبدهایی که آسیب کمتری را نشان دادند، تعداد هسته‌های بازوفیلیک کمتر بود و با گذشت زمان و پیشرفت بیماری این گنجیدگی‌ها بزرگ‌شده و کل فضای هسته را اشغال می‌کنند و همچنین باعث بزرگ شدن هسته می‌شوند. لذا گنجیدگی سبب اندازه متغییر هسته‌های هپاتوسیت‌ها شده بودند. هردت و همکاران در سال ۲۰۱۳ نیز در مطالعه خود نکروز هسته همراه با هتروژنیتی سلول‌های کبدی را گزارش نمودند که با مشاهدات این تحقیق همخوانی دارد.

نتیجه‌گیری

با تأیید حضور ویروس عامل IBH در استان‌های مختلف کشور و تأثیر بیماری‌های سرکوب‌کننده سیستم ایمنی بر روند بیماری و انتقال عمودی بیماری، به نظر می‌رسد باید برنامه‌های پیشگیری هم در سطح فارم‌های مادر و هم فارم‌های گوشتی کشور جهت جلوگیری ازسرکوب ایمنی بادقت بیشتری مورد توجه قرار گیرند.

منابع مورد استفاده

1- Alvarado, I., P. Villegas, J. El-Attrache, E. Jensen, G. Rosales, F. Perozo and L. Purvis. 2007. Genetic characterization, pathogenicity, and protection studies with an avian adenovirus isolate associated with inclusion body hepatitis. *Avian diseases* 51: 27-32.

2- Balamurugan, V. and J. Kataria. 2004. The hydropericardium syndrome in poultry–a current scenario. *Veterinary research communications* 28: 127-148.

3- Charlton, B. R. and A. A. Bickford. 1995. Gross and histologic lesions of adenovirus group I in guinea fowl. *Journal of Veterinary Diagnostic Investigation* 7: 552-554.

4- Cook, J. K. 1974. Pathogenicity of avian adenoviruses for day-old chicks. *Journal of Comparative Pathology* 84: 505-515.

5- Cowen, B. 1988. Chicken embryo propagation of type I avian adenoviruses. *Avian diseases*: 347-352.

6- Erny, K., D. Barr and K. Fahey. 1991. Molecular characterization of highly virulent fowl adenoviruses associated with outbreaks of inclusion body hepatitis. *Avian Pathology* 20: 597-606.

7- Fadly, A., R. Winterfield and H. Olander. 1976. Role of the bursa of Fabricius in the pathogenicity of inclusion body hepatitis and infectious bursal disease viruses. *Avian diseases*: 467-477.

8- Ghafari, P. T., Z. Boroumand, A. Rezai, M. Mansoor and S. Eftekharian. 2017. Detection and identification of avian adenovirus in broiler chickens suspected of inclusion body hepatitis in Khuzestan, Iran during 2015-2016. *Iranian Journal of Veterinary Science and Technology*: 41-45.

9- Ghorbiani, M., K. Hatefinezhad and J. Shayegh. 2016. Molecular detection of inclusion body hepatitis (IBH) agent in broiler flock In Isfahan province. Islamic Azad university of Shabeastar Faculty of veterinary Medicine p. 22, 44-50.

10- Hafez, H. M. 2011. Avian adenoviruses infections with special attention to inclusion body hepatitis/hydropericardium syndrome and egg drop syndrome.

11- Hosseini, H. and R. Morshed. 2012. Molecular identification of fowl adenovirus associated with inclusion body hepatitis in Iran. *Iranian Journal of Virology* 6: 7-12.

12- Khodakaram-Tafti, A., K. Asasi and F. Namazi. 2015. Molecular Identification of Fowl Adenovirus Associated with Inclusion Body Hepatitis in Iran. *Bulgarian Journal of Veterinary Medicine* 19: 163-168

13- Khodakaram-Tafti, A., K. Asasi and F. Namazi. 2016. Clinicopathological characteristics of acute inclusion body hepatitis outbreak in broiler chickens in Iran. *Bulgarian Journal of Veterinary Medicine* 19, 2: 163-168.

14- Macpherson, I., J. McDougall and L. J. AP. 1974. Inclusion body hepatitis in a broiler integration. *Veterinary Record.*

15- Marek, A., A. Günes, E. Schulz and M. Hess. 2010. Classification of fowl adenoviruses by use of phylogenetic analysis and high-resolution melting-curve analysis of the hexon L1 gene region. *Journal of virological methods* 170: 147-154.

16- Mazaheri, A., C. Prusas, M. Voss and M. Hess. 1998. Some strains of serotype 4 fowl adenoviruses cause inclusion body hepatitis and hydropericardium syndrome in chickens. *Avian Pathology* 27: 269-276.

17- Nateghi, E., J. Razmyar and M. R. Bassami. 2014. Molecular characterization of avian adenoviruses in Iranian broiler flocks. *Iranian Journal of Veterinary Research* 15: 164-167.

18- Ojkic, D., E. Martin, J. Swinton, J.-P. Vaillancourt, M. Boulianne and S. Gomis. 2008. Genotyping of Canadian isolates of fowl adenoviruses. *Avian Pathology* 37: 95-100.

19- Ono, M., Y. Okuda, S. Yazawa, I. Shibata, S. Sato and K. Okada. 2003. Outbreaks of adenoviral gizzard erosion in slaughtered broiler chickens in Japan. *Veterinary record* 153: 775-779.

20- Rahimi, M. and Z. M. S. Haghighi. 2015. Adenovirus-like inclusion body hepatitis in a flock of broiler chickens in Kermanshah province, Iran. Veterinary Research Forum. Faculty of Veterinary Medicine, Urmia University, Urmia, Iran. p. 95.

21- Rosenberger, J., S. Klopp, R. Eckroade and W. Krauss. 1975. The role of the infectious bursal agent and several avian adenoviruses in the hemorrhagic-aplastic-anemia syndrome and gangrenous dermatitis. *Avian Diseases*: 717-729.

22- Steer, P., D. O'rourke, S. Ghorashi and A. Noormohammadi. 2011. Application of high-resolution melting curve analysis for typing of fowl adenoviruses in field cases of inclusion body hepatitis. *Australian veterinary journal* 89: 184-192.

23- Swayne, D. and G. Koch. Section. 2013. Aviadenovirus Infections. 289- 331. Diseases of poultry. 13 ed. Wiley-Blackwell;

24- Zadravec, M., B. Slavec, U. Krapež, G. L. Kaján, J. Račnik, P. Juntes, R. J. Cizerl, M. Benkő and O. Z. Rojs. 2011. Inclusion body hepatitis associated with fowl adenovirus type 8b in broiler flock in Slovenia-a case report. *Slovenian Veterinary Research* 48.