

## مطالعه مورفولوژی و مورفومتری اسکلت بال و اندام خلفی خوتکا (*Anas crecca*)

• بهرخ مرزبان عباس‌آبادی (نویسنده مسئول)

گروه علوم پایه، دانشکده دامپزشکی، دانشگاه تخصصی فناوری های نوین آمل، آمل، ایران

• فاطمه امیری

علوم آزمایشگاهی دامپزشکی، دانشکده دامپزشکی، دانشگاه تخصصی فناوری های نوین آمل، آمل، ایران

• امید حاجیان

دانشکده دامپزشکی، دانشگاه آزاد اسلامی واحد بابل، بابل، ایران

• صابر رحمتی

دانشکده دامپزشکی، دانشگاه آزاد اسلامی واحد بابل، بابل، ایران



تاریخ دریافت: ۱۳۹۷-۱۰-۰۳ تاریخ پذیرش: ۱۳۹۸-۰۴-۱۱

Email: b.marzban@ausmt.ac.ir

### چکیده

استخوان‌شناسی یکی از مهم‌ترین بخش‌های مطالعات آناتومیکی می‌باشد بطوریکه با بررسی اسکلت جانوران می‌توان به اطلاعات مفیدی در مورد ویژگی‌های زیستی آنها دست یافت. هدف از پژوهش حاضر مطالعه مورفولوژی و مورفومتری اسکلت بال و اندام خلفی خوتکای نر و ماده بود. ابتدا از اسکلت بال و پای ۶ قطعه پرنده نر و ۶ قطعه پرنده ماده خوتکا رادیوگراف تهیه شد و سپس نمونه‌ها تا دستیابی به استخوانهای بال و اندام خلفی تمیز شدند. ویژگی‌های مورفولوژی و متعاقبا ویژگی‌های مورفومتری استخوان‌ها مانند: طول، شاخص انحناء، نسبت وزن بال و پا به وزن کل بدن و غیره بررسی شد. داده‌های بدست آمده با نرم‌افزار SPSS و آزمون آماری t مستقل ( $P < 0.05$ ) مورد تجزیه و تحلیل آماری قرار گرفت. اسکلت بال خوتکا در اغلب ویژگی‌های آناتومیکی مانند سایر اعضا خانواده اردک‌ها (*Anatidae*) بود، اما در نیم لگن، اندازه بخش پیش استابولومی و پس استابولومی ایلئوم تقریباً برابر بود، همچنین تغییر قابل توجهی در پهناي استخوان پوبیس بعد از گذشتن از اسکيوم مشاهده نشد. برخلاف اکثر اعضای خانواده اردک‌ها که کوتاهی ران با دو برابر شدن طول ساق جبران شده است، در خوتکا ساق تنها ۱/۵ برابر از ساق بلندتر بود. طول استخوان نازک نی سه-پنجم استخوان درشت نی بود و تعداد برجستگی‌های طولی موجود بر روی استخوان میچ پایي-قلم پایي ۳ عدد بود. همچنین اختلاف آماری معنی‌داری در ویژگی‌های مورفومتری استخوان‌های بال و پا در پرنده نر و ماده مشاهده نشد.

کلمات کلیدی: خوتکا اوراسیایی، اسکلت، بال، اندام خلفی

• Veterinary Researches & Biological Products No 128 PP: 149-157

### Morphologic and Morphometric Study of Skeleton of Wing and Pelvic Limb of Eurasian Teal (*Anas crecca*)

By: Marzban Abbasbadi, B., (Corresponding Author) Department of Basic Sciences, Veterinary School, Amol University of Special Modern Technologies, Amol, Iran. Amiri, F., Department of Basic Sciences, Veterinary School, Amol University of Special Modern Technologies, Amol, Iran. Hajian, O., Veterinary School, Islamic Azad University, Babol Branch, Babol, Iran. and Rahmati, S., Veterinary School, Islamic Azad University, Babol Branch, Babol, Iran.

Received: 2018-12-24 Accepted: 2019-07-02

Email: b.marzban@ausmt.ac.ir

Osteology is one of the most important parts of anatomical studies, so that we can find useful information about animal's biological properties by examining their skeletons. The aim of this research was to study morphometric characteristics of skeleton of wing and pelvic limb of male and female Eurasian Teal (*Anas crecca*). Six pieces of wings, os coxae and pelvic limbs of males and females Eurasian Teal were X-rayed and cleaned. First the morphological characteristics of the bones and then the morphometric characteristics such as length, curvature index, weight of wings and pelvic limb and their ratio to total body weight were evaluated. The results were analyzed by SPSS software and independent samples T-Test ( $P < 0.05$ ). the anatomical features of skeleton of wing of Eurasian Teal was similar to the other ducks (*Anatidae*), but in the pelvic girdle, the size of the pre-acetabular and post-acetabular parts of the ileum was approximately equal, in addition there weren't any significant change in width of the pubis after passing the caudal border of ischium. Unlike most members of the duck family that the shortness of femur is compensated by doubling the length of the leg, in Eurasian Teal the leg was only 1.5 times more elongated than the femur. The length of fibula was 3/5 of the tibiotarsal bone, and the number of longitudinal ridges on the tarsometatarsal bone was 3. Moreover, there was no significant difference in morphometric characteristics of wings and pelvic limbs in male and female birds.

**Keyword:** Eurasian Teal, skeleton, wing, pelvic limb

#### مقدمه

خوتکا معمولی (*Anas crecca*) اردکی است که به طور عمده در اروپا و آسیا سکونت دارد. این پرنده در فصل پاییز از سرزمین اصلی خود سیبری به مناطق شمال ایران مهاجرت کرده و با شروع فصل بهار به آنجا باز می‌گردد. خوتکا معمولی کوچک‌ترین اردک گزارش شده، با طول بدنی ۳۴ تا ۴۳ cm و میانگین وزن ۳۶۰ gr در نرها و ۳۴۰ gr در ماده‌ها می‌باشد. در فصل مهاجرت بیشترین تعداد این پرنده در ایران و آذربایجان مشاهده شده است، بطوری‌که در سال ۲۰۰۳ تعداد ۹۳۰۰۰ قطعه از این پرنده در منطقه فریدونکنار استان مازندران گزارش شد (۳، ۴، ۹).

یکی از مهم‌ترین بخش‌های مطالعات آناتومیکی، استخوان شناسی می‌باشد که در آن به بررسی سیستم استخوانی از جنبه‌های گوناگون پرداخته می‌شود. در پرندگان با توجه به ویژگی پرواز، سازگاری‌هایی در سیستم اسکلتی رخ داده است. برای مثال جهت سبک شدن وزن پرنده برخی استخوان‌ها هوادار شده‌اند، جهت افزایش قدرت بال‌ها در هنگام پرواز، کمربند سینه‌ای قوی بوده و سه استخوان ترقوه (Clavicle)، غرابی (Coracoid) و کف (Scapula) به خوبی رشد نموده‌اند، از آنجایی‌که پرنده بر روی دو اندام خلفی می‌ایستد لکن بزرگ بوده و برای گسترش ناحیه تحت پوشش آن

و همچنین سهولت خروج تخم از بدن، سمفیز لگنی ایجاد نشده است. از طرفی در میان پرندگان گونه‌های مختلف نیز اختلافات آناتومیکی متعددی در سیستم اسکلتی گزارش شده است، برای مثال جناغ پرنده که نقطه اتصال عضلات پروازی می‌باشد متناسب با قدرت پرواز پرنده رشد نموده، همچنین شکل استخوان ترقوه، استخوان‌های جمجمه، تعداد و موقعیت انگشتان و ... در پرندگان مختلف متفاوت است (۱۰، ۱۲، ۱۸).

با توجه به آنچه گفته شد، تاکنون مطالعات متعددی بر روی اسکلت پرندگان اهلی و یا وحشی مانند غاز، شترمرغ، طوطی، شترمرغ استرالیایی و ... صورت گرفته است (۵، ۶، ۷، ۱۰، ۱۱، ۱۴، ۱۵، ۱۶) اما تا کنون پژوهشی جهت دستیابی به اطلاعات مورفولوژی و مورفومتری اسکلت خوتکا انجام نشده است. از این رو هدف از پژوهش حاضر مطالعه اسکلت بال و اندام خلفی خوتکا نر و ماده جهت دستیابی به اطلاعات مورفولوژی و مورفومتری آن و بررسی تفاوت‌های احتمالی در بین دو جنس می‌باشد.

#### مواد و روش کار

برای انجام این پژوهش لاشه ۶ قطعه پرنده نر و ۶ قطعه پرنده ماده از بازار پرنده شهرستان فریدونکنار تهیه شد. در ابتدا جهت اطمینان از سالم

شاخص انحنا = \* طول بین دو نقطه/ انحنا حداکثر ۱۰۰

در پایان، نتایج بدست آمده از این مطالعه به کمک نرم افزار SPSS و آزمون آماری t مستقل ( $P < 0.05$ ) مورد تجزیه و تحلیل آماری قرار گرفت تا تفاوت‌های احتمالی بین دو جنس مشخص گردد.

### نتایج

#### ویژگی‌های مورفولوژی کمر بند سینه‌ای و بال در خوتکا

کمر بند سینه‌ای در خوتکا از سه استخوان کتف (Scapula)، ترقوه (Clavicle) و غرابی (Coracoid) تشکیل شده بود. استخوان کتف استخوانی شمشیری شکل، باریک و کشیده با لبه‌های تیز بود که بر روی دیواره جانبی قفسه سینه قرار داشت، تقریباً با ستون مهره‌ها موازی بود و تا حدود لبه قدامی - جانبی استخوان تهیگاه (Ilium) ادامه داشت.

بودن اسکلت و عدم وجود ناهنجاری، نمونه‌ها معاینه شدند. سپس از یک بال و یک پای هر نمونه رادیوگراف تهیه شد و رادیوگراف‌های حاصل مورد بررسی قرار گرفتند. بعد از آن پوست و عضلات نمونه‌ها جدا شد و نمونه‌ها با روش‌های معمول تمیز کردن مانند جوشاندن و خیساندن تمیز شدند. سپس نمونه‌ها چربی‌گیری شده و بوسیله  $H_2O_2$  سفید شدند. بعد از آن استخوان‌ها بصورت جداگانه از لحاظ ویژگی‌های مورفولوژی مورد بررسی قرار گرفتند. سپس ویژگی‌های مورفومتری استخوان‌ها مانند: طول، شاخص انحنا، وزن استخوان‌ها و نسبت آنها به وزن کل بدن و ... محاسبه شد. در این پژوهش برای اندازه‌گیری طول از کولیس دیجیتال (Digimatic Caliper، ژاپن) و برای اندازه‌گیری وزن از ترازوی دیجیتال استفاده شد. همچنین شاخص انحنا بر اساس فرمول ارائه شده توسط آتری و دوویل (۱) محاسبه گردید:

جدول ۱- پارامترهای اندازه‌گیری شده در استخوانهای کمر بند سینه‌ای و بال درخوتکا نر و ماده (میانگین  $\pm$  خطای معیار)

پارامتر (mm)	پرنده نر	پرنده ماده
طول استخوان کتف	۴۵/۷۰ $\pm$ ۰/۵۵	۴۷/۶۷ $\pm$ ۰/۰۹
طول استخوان ترقوه	۲۷/۷۱ $\pm$ ۰/۳۸	۲۶/۸۴ $\pm$ ۰/۲۴
طول استخوان غرابی	۳۴/۷۹ $\pm$ ۰/۳۰	۳۴/۱۳ $\pm$ ۰/۵۰
طول استخوان بازو	۵۷/۷۹ $\pm$ ۰/۲۰	۵۸/۶۴ $\pm$ ۰/۴۲
طول زند زیرین	۵۱/۲۲ $\pm$ ۰/۲۳	۵۱/۲۶ $\pm$ ۰/۴۲
طول زند زیرین	۳۶/۵۲ $\pm$ ۰/۵۵	۳۲/۸۶ $\pm$ ۰/۳۳
طول قلم دست (شماره ۱)	۵/۰۹ $\pm$ ۰/۱۸	۵/۳۲ $\pm$ ۰/۷۶
طول قلم دست (شماره ۲)	۳۰/۱۳ $\pm$ ۰/۸۴	۳۰/۳۹ $\pm$ ۰/۰۸
طول قلم دست (شماره ۳)	۲۷/۱۵ $\pm$ ۰/۲۰	۲۶/۸۲ $\pm$ ۰/۰۶
طول انگشت شماره ۱	۱۱/۷۰ $\pm$ ۰/۳۷	۱۲/۷۵ $\pm$ ۰/۲۳
طول انگشت شماره ۲	۲۹/۸۹ $\pm$ ۰/۶۴	۲۷/۸۳ $\pm$ ۰/۴۴
طول انگشت شماره ۳	۷/۰۲ $\pm$ ۰/۱۴	۶/۹۹ $\pm$ ۰/۰۶
شاخص انحنا کتف	۶/۵۱ $\pm$ ۰/۲۷	۶/۸۲ $\pm$ ۰/۳۹
شاخص انحنا ترقوه	۷/۲۷ $\pm$ ۰/۰۷	۷/۷۶ $\pm$ ۰/۰۵
درصد وزن بال‌ها به وزن کل بدن	٪۳۸/۱۶	٪۳۷/۴۳

بدنه‌ای استوانه‌ای شکل بود. در انتهای بالایی این استخوان در سمت داخلی، سر استخوان بازو وجود داشت. در سمت پشتی - جانبی سر بازو، توبرکولوم جانبی (Lateral tuberculum) مشاهده شد که توسط ستیج جانبی (Crest of lateral tuberculum) ادامه می‌یافت. در سمت شکمی میانی سر بازو، توبرکولوم میانی (Medial tuberculum) وجود داشت که توسط ناودان عمیقی از سر جدا می‌شد. توبرکولوم میانی بصورت ستیج توبرکولی میانی (Crest of medial tuberculum) به سمت پایین امتداد داشت. در قسمت پایینی برجستگی میانی، سوراخ هوایی بزرگ مشاهده شد. در انتهای پایینی بازو و در سمت خلفی - جانبی آن، قرقره وجود داشت که شامل دو کندیل زندزیرینی و زندزیرینی بود (شکل‌های ۱، ۴).

ناحیه ساعد در خوتکا شامل استخوان قوی و خمیده زند زیرین و استخوان باریک و مستقیم زند زیرین بود که از بالا و پایین به یکدیگر مفصل شده بودند و در بقیه نقاط توسط فضای بین استخوانی وسیعی از یکدیگر فاصله داشتند. در انتهای بالایی زند زیرین ۳ سطح مفصلی برای مفصل شدن با

این استخوان طول‌ترین استخوان کمر بند سینه‌ای را تشکیل می‌داد. استخوان‌های ترقوه دو طرف در سمت شکمی به یکدیگر اتصال داشتند و فورکولا (Furcula) را تشکیل می‌دادند. در محل اتصال دو استخوان ترقوه تنها برجستگی دکمه‌ای شکل کوچکی مشاهده شد. انتهای بالایی هر استخوان ترقوه دارای دو سطح مفصلی برای مفصل شده با استخوان‌های کتف و غرابی بود. استخوان غرابی قوی‌ترین استخوان کمر بند سینه‌ای را تشکیل می‌داد. قسمت شکمی این استخوان پهن شده بود و اتصال محکمی با جناغ داشت. در محل اتصال سه استخوان کمر بند سینه‌ای سوراخ سه استخوانی (Triosseous foramen) مشاهده شد. دو سطح مفصلی در انتهای بالایی استخوان‌های کتف و غرابی در کنار یکدیگر قرار گرفته و در سمت جانبی حفره‌ی کم عمقی برای مفصل شدن با سر استخوان بازو راتشکیل می‌دادند (شکل‌های ۱، ۳ و ۳).

بال خوتکا از استخوان‌های بازو، زندزیرین و زندزیرین، استخوان‌های مچ، قلم و انگشتان تشکیل شده بود. استخوان بازو استخوانی قوی و هوادار با

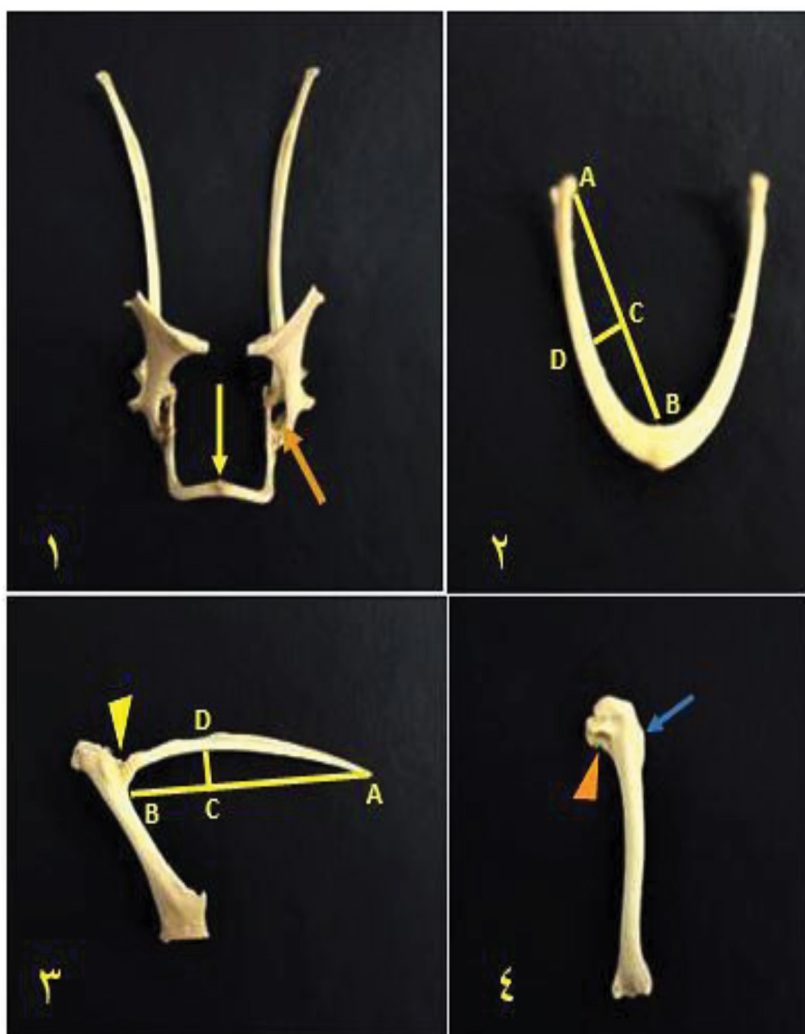
جدول ۲- پارامترهای اندازه گیری شده در استخوانهای کمر بند لگنی و اندام حرکتی خلفی درخوتکا نر و ماده (میانگین  $\pm$  خطای معیار)

پارامتر (mm)	پرنده نر	پرنده ماده
طول بخش پیش استابولومی نیم‌لگن	۲۲/۳۴ $\pm$ ۰/۲۳	۲۲/۶۴ $\pm$ ۰/۴
طول بخش پس استابولومی نیم‌لگن	۲۳/۸۴ $\pm$ ۰/۱۶	۲۳/۴۹ $\pm$ ۰/۳۰
طول استخوان ران	۳۲/۱۶ $\pm$ ۰/۴۴	۳۱/۴۹ $\pm$ ۰/۳۷
طول استخوان درشت نی نی - مچ پایینی	۵۴/۶۵ $\pm$ ۰/۹۵	۵۱/۳۱ $\pm$ ۰/۳۹
طول استخوان نازک نی	۲۵/۴۵ $\pm$ ۰/۹۴	۲۶/۱۰ $\pm$ ۱/۰۹
طول استخوان قلمی مچ پایینی	۲۷/۷۳ $\pm$ ۰/۲۰	۲۸/۶۳ $\pm$ ۰/۴۰
طول انگشت شماره ۱	۱۱/۲۰ $\pm$ ۰/۹۳	۱۱/۷۶ $\pm$ ۰/۳۲
طول انگشت شماره ۲	۲۸/۹۶ $\pm$ ۰/۶۷	۳۰/۲۸ $\pm$ ۰/۱۲
طول انگشت شماره ۳	۳۷/۸۵ $\pm$ ۰/۳۰	۳۹/۴۱ $\pm$ ۰/۳۵
طول انگشت شماره ۴	۳۶/۷۷ $\pm$ ۰/۵۴	۳۶/۷۵ $\pm$ ۰/۴۷
درصد وزن لدام حلفنی به وزن کل بدن	٪۱۶/۳۲	٪۱۶/۰۸

سه استخوان بود که از میان آنها قلم شماره ۲ از بقیه قوی‌تر بود و قلم شماره ۱، تنها بصورت یک بیرون‌زدگی در سمت داخلی آن قرار داشت. قلم شماره ۳، استخوان ظریف و خمیده‌ای بود که از بالا و پایین با قلم شماره ۲ مفصل شده بود. در انتهای بالای قلم شماره ۲، قرقره بزرگی جهت مفصل شدن با استخوان‌های میچ قرار داشت. خوتکا دارای سه انگشت بود. انگشت شماره ۱، دو بند داشت که بند اول مثلثی شکل و قوی و بند دوم بسیار ظریف و فلش شکل بود. انگشت دوم که قویترین انگشت بال را تشکیل

دو کندیل قرقره بازو و استخوان زندزبرین و در انتهای بالای زندزبرین تنها دو سطح مفصلی برای مفصل شدن با کندیل زندزبرینی بازو و استخوان زند زبرین مشاهده شد.

در ناحیه میچ خوتکا استخوان‌های میچ دستی-زندزبرینی و میچ دستی-زندزبرینی مشاهده شد. که از میان آن دو استخوان‌های میچ دستی-زندزبرینی از بالا با استخوان‌های زندزبرین، زندزبرین و استخوان میچ دستی-زندزبرینی تنها با استخوان زندزبرین مفصل می‌شد (شکل ۲). قلم دست خوتکا شامل



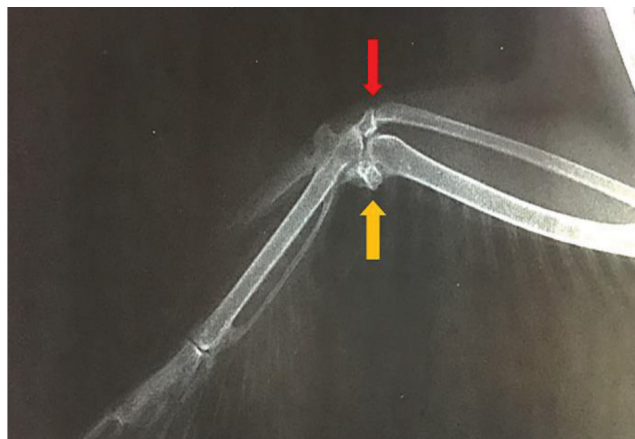
شکل ۱-۱) فلش نارنجی رنگ: سوراخ سه استخوانی در محل بهم رسیدن استخوانهای کمر بند سینه‌ای، فلش زرد رنگ: برجستگی دکمه ای موجود روی فورکولا ۲ و ۳) فواصل اندازه گیری شده جهت دستیابی به شاخص انحنای AB: فاصله دو نقطه، CD: بیشترین انحنای ۳) مثلث زرد رنگ: حفره مفصلی کم عمق ایجاد شده در بین استخوانهای کتف و غرابی، جهت قرارگیری سر استخوان بازو ۴) مثلث نارنجی رنگ: توبرکولوم جانبی فلش آبی رنگ: ستیغ جانبی موجود در انتهای بالایی استخوان بازو



این پژوهش، اختلاف آماری معنی‌داری در بین شاخص‌های مورفومتری کمر بند سینه‌ای و بال در خوتکای نر و ماده مشاهده نشد.

#### ویژگی‌های مورفولوژی کمر بند لگنی و اندام حرکتی خلفی در خوتکا

نیم‌لگن از دو استخوان نیم‌لگن تشکیل شده بود و هر نیم‌لگن نیز شامل استخوان ایلئوم (Ilium)، اسکایوم (Ischium) و پوبیس (Pubis) بود. استخوان ایلئوم از دو بخش پیش استابولومی (Preacetabular part) (یا سطح پشتی مقعر) و بخش پس استابولومی (Postacetabular part) (با سطح پشتی محدب)، با طولی تقریباً برابر تشکیل می‌شد. ایلئوم از قسمت جلویی - میانی به زوائد خاری (Spinous process) و از بخش خلفی - میانی به زوائد عرضی (Transverse process) سین ساکروم مفصل شده بود. سوراخ‌های ایلئونورال (Iliac foramen) حاصل از این اتصالات در سطح شکمی سین ساکروم قابل مشاهده بود. همچنین در سطح شکمی ایلئوم گودی کلیوی (Renal fossa) قرار داشت. هر سه استخوان تشکیل دهنده نیم‌لگن در تشکیل حفره استابولوم شرکت داشتند. در بخش خلفی - پشتی حفره استابولوم برجستگی آنتی تروکانتر (Antitrochanter) مشاهده شد. استخوان اسکایوم از جلو در تشکیل حفره استابولوم شرکت داشت، اما لبه‌ی پشتی آن در تشکیل لبه‌ی شکمی سوراخ ایلئواسکایومی (Ilioischial foramen) بزرگ و بیضی شکل شرکت داشت. در عقب سوراخ ایلئواسکایومی، استخوان‌های ایلئوم و اسکایوم به هم می‌پیوستند و صفحه استخوانی نسبتاً گسترده‌ای را تشکیل می‌دادند. استخوان پوبیس، استخوان ظریف و کشیده‌ای بود که در بخش شکمی اسکایوم قرار داشت و در عقب از انتهای خلفی اسکایوم عقب‌تر رفته و به سمت داخل کشیده شده بود. این دو استخوان تنها



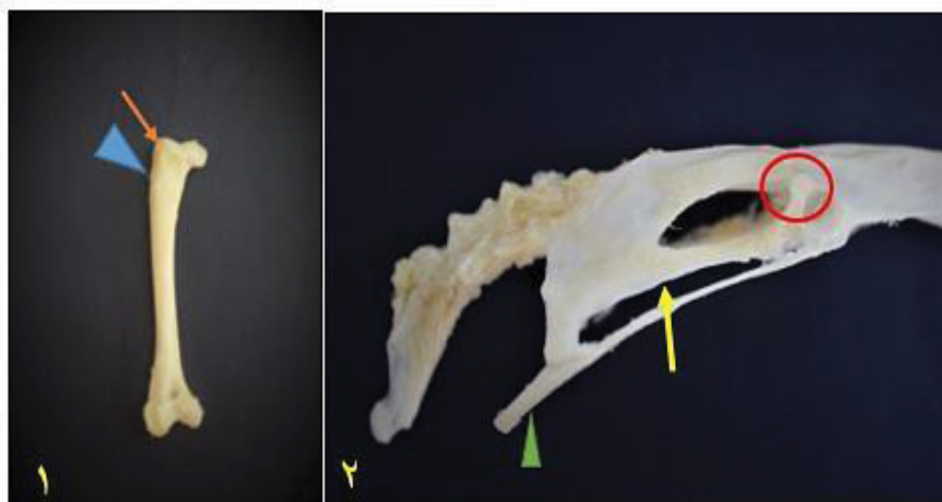
شکل ۲- دو استخوان مچ مجزا در ناحیه مچ دست، فلش قرمز رنگ: استخوان مچ دستی زنده‌زیرینی

فلش زرد رنگ: استخوان مچ دستی زنده‌زیرینی

می‌داد، شامل دو بند بود که بند اول به شکل کارد و بند دوم مثلثی شکل بود. انگشت سوم تنها یک بند خاری شکل داشت.

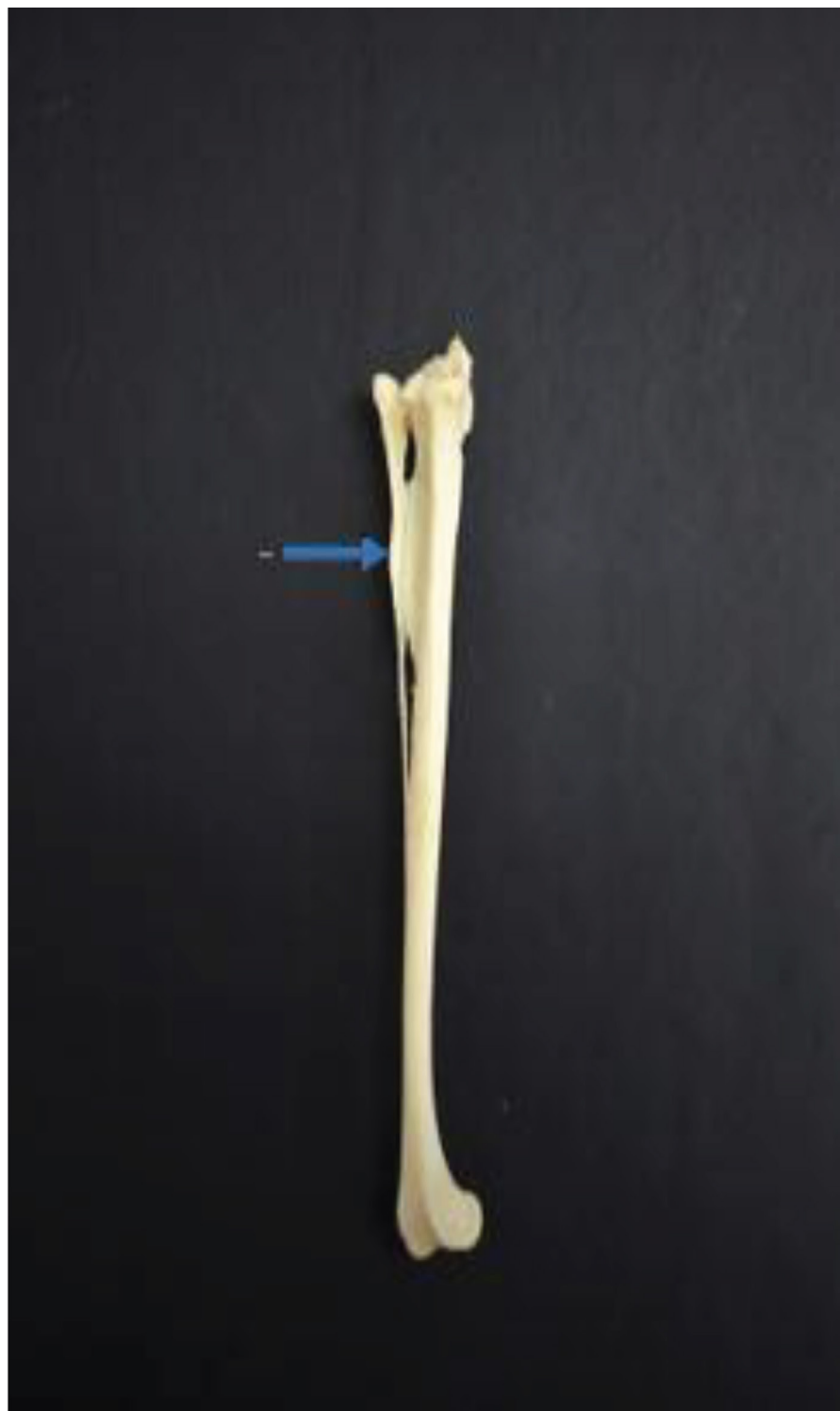#### ویژگی‌های مورفومتری کمر بند سینه‌ای و بال در خوتکا

نتایج حاصل از بررسی ویژگی‌های مورفومتری کمر بند سینه‌ای و بال در خوتکا در جدول ۱ ارائه شده است. بر اساس نتایج بدست آمده از



شکل ۳- ۱) فلش نارنجی رنگ: تروکانتر بزرگ، مثلث آبی رنگ: ستیغ اسپرا ۲) فلش زرد رنگ: شکاف اسکایومی پوبیسی، دایره قرمز رنگ:

برجستگی آنتی تروکانتر، مثلث سبز رنگ: ادامه ی خلفی پوبیس



شکل ۴- فلش آبی رنگ: زائده استخوانی گسترده جهت مفصل شدن با نازک نی

آناتومی اسکلت پرنندگان، در این پژوهش اسکلت بال و اندام خلفی خوتکا نر و ماده جهت دستیابی به اطلاعات مورفولوژی و مورفومتری آن و بررسی تفاوت‌های احتمالی در بین دو جنس مورد مطالعه و بررسی قرار گرفت.

سوری و همکاران (۱۷) به مطالعه‌ی کمر بند سینه‌ای و استخوان‌های بال در غاز سرخ‌دار (Bar-headed Goose) پرداختند. بر اساس یافته‌های آنها سوراخ هوا در تمامی استخوان‌های کمر بند سینه‌ای مشاهده شد. در این پرنده طول ناحیه بازو، ساعد و دست برابر بود. همچنین دست شامل سه انگشت بود که انگشت ۱ و ۳ یک بندی و انگشت شماره ۲ دو بندی بود. در مطالعه‌ای که توسط آتری و دو بل (۱) بر روی Small Indian Kite (*Milvus migrans govinda*) انجام شد طول کتف ۵/۶۷ cm و طول استخوان غرابی ۴/۳۴ cm و شاخص انحنا ترقوه ۰/۳۹ گزارش شد. بعلاوه نسبت وزن هر کدام از این استخوان‌ها نسبت به وزن بدن محاسبه شد که بیشترین درصد مربوط با استخوان غرابی بود.

صابر و حسنین (۱۳) به مطالعه استخوان‌های بال و پا در کاسوری جنوبی (Southern Cassowary) پرداختند. بر اساس نتایج بدست آمده از پژوهش آنها بال پرنده به نسبت اندازه پرنده کوچک بود و در انگشت شماره ۲ این پرنده چنگال مشاهده شد که ماکیان، اردک‌ها و غازها فاقد این ساختار می‌باشند. این چنگال در بال سمت چپ (۲ cm) کوچکتر از چنگال سمت بال راست (۸/۵ cm) بود. استخوان زند زیرین در این پرنده نسبت به سایر پرنده‌ها ضخیم تر بود. همچنین پا شامل انگشتان شماره ۲، ۳ و ۴ بوده و انگشت شماره ۱ رشد نیافته بود.

در سال ۲۰۱۵ ویسترو و همکاران (۱۹) به پژوهشی درباره تفاوت‌های آناتومیکی استخوان بازو در مرغ تخم‌گذار و مرغ نژاد گوشتی پرداختند. بر اساس نتایج بدست آمده سوراخ کیسه هوایی موجود در استخوان بال مرغ گوشتی به مراتب بزرگتر و عمقی تر از مرغ گوشتی بود و همچنین طول استخوان‌های بال در مرغ تخم‌گذار بیشتر از مرغ گوشتی بود. ایندو و همکاران (۵) در پژوهشی که بر روی کمر بند سینه‌ای طوطی ماکائو بال سبز و طاووس انجام دادند فورکولا در ماکائو را ۷ شکل و در طاووس، U گزارش کردند. همچنین در هر دو گونه استخوان کتف دارای زائده‌ی غرابی در سمت داخلی بود. کاپیناتو و همکاران در ۲۰۱۶ به بررسی رادیولوژیک اسکلت ۵ گونه طوطی پرداختند. بر اساس یافته‌های آنها ستون مهره‌های این گونه‌ها از ۱۲ مهره گردنی، ۶ مهره سینه‌ای، سین ساکروم (شامل آخرین مهره سینه + مهره‌های کمری - خاجی + اولین مهره دم)، ۵ مهره آزاد دم و ۳ مهره فیوز شده به عنوان پیگوستیل وجود تشکیل شده است. همچنین بر اساس گزارش آن‌ها هیچ موردی مبنی بر وجود دایموفیسم جنسی در این گونه‌ها مشاهده نشد.

لاوانیا و همکاران (۸) به بررسی نیم لگن مرغ گینه‌ای و کبوتر پرداختند. در هر دو پرنده لگن از سه استخوان شرمگاهی، نشیمنگاهی و تهیگاه تشکیل شده بود. در کبوتر هر سه استخوان در تشکیل حفره استابولوم شرکت داشتند اما در مرغ گینه‌ای تنها تهیگاه و نشیمنگاه در تشکیل آن شرکت داشتند. در کبوتر نورال کانال ناقص اما در مرغ گینه‌ای کامل بود. کاپیناتو و همکاران (۲) در ۲۰۱۶ بر روی مورفولوژی و تراکم استخوان درشت نی در غازهای اهلی نر و ماده در طول رشد بعد از تولد پرداختند. آنها نمونه‌ها را در روزهای ۱، ۱۴، ۲۸، ۴۲ و ۵۶ مورد آزمایش قرار دادند. بر اساس نتایج گزارش شده تراکم مواد معدنی در هر دو جنس با افزایش سن افزایش یافت که این میزان در ماده‌ها بیشتر از نرها بود.

از دو نقطه در جلو و عقب (توسط برجستگی اسکیمیومی) به یکدیگر اتصال داشتند و در بقیه قسمت‌ها توسط شکاف اسکیمیومی پوبیسی (Puboischiatic incisor) از هم جدا بودند. در جلو این شکاف سوراخ سدادی (Obturator foramen) نیم‌لگن قرار داشت. زائده پکتی‌نالیس (Pectinealis process) در جلو پوبیس مشاهده نشد (شکل‌های ۳، ۲).

استخوان ران استخوانی قوی و لوله‌ای شکل بود. در انتهای بالایی آن سر ران و در سمت داخلی، سر ران قرار داشت که گودی مفصلی مشخصی بر روی مشاهده می‌شد. در سمت جانبی انتهای بالایی ران تروکانتر بزرگ قرار داشت که توسط ستیخ اسپرا (Aspera line) در امتداد لبه قدامی ران کشیده شده بود. در انتهای پایینی این استخوان، قرقره در سمت جلو و کندیل‌های میانی و جانبی در عقب قرار داشت. کندیل جانبی با درشت‌نی و نازک‌نی مفصل می‌شد و کندیل میانی تنها با درشت‌نی مفصل می‌شد. (تصویر ۱، ۳)

ناحیه ساق از استخوان‌های نازک‌نی و درشت‌نی تشکیل شده بود که درشت‌نی با استخوان‌های ریدیف بالای مچ مفصل شده و استخوان درشت‌نی‌ئی-مچ پایی را تشکیل می‌داد. در انتهای بالایی استخوان درشت‌نی‌ئی-مچ پایی دو کندیل میانی و جانبی جهت مفصل شدن با انتهای پایینی ران قرار داشت. همچنین در لبه‌ی جانبی کندیل جانبی سطح مفصلی برای مفصل شدن با استخوان نازک‌نی قرار داشت. در انتهای بالایی لبه‌ی قدامی و جانبی استخوان درشت‌نی ستیخ میانی و جانبی (Lateral & medial crest) مشاهده شد که ستیخ میانی برجسته‌تر بوده و به سمت جانب کشیده شده بود. همچنین در ۱/۳ بالایی لبه جانبی استخوان درشت‌نی، زائده‌ی استخوانی گسترده‌ای برای مفصل شدن با قسمت بالایی بدنه نازک‌نی قرار داشت. در انتهای پایینی درشت‌نی نیز قرقره در جلو و کندیل‌ها در عقب قرار داشت که قرقره در خلف به سمت میانی کشیده می‌شد. در بالای کندیل‌ها یک خط استخوانی عرضی (Transverse crest) مشاهده شد (شکل ۴). استخوان‌های مچ ریدیف پایین با استخوان‌های قلم شماره ۲، ۳ و ۴ فیوز شده بودند و استخوان مچ پای-قلم پایی را تشکیل می‌دادند. متاتارس شماره ۱ بصورت استخوان کوچک و مجزایی در سمت کف پای - میانی (Medioplantar) استخوان مچ پای-قلم پای قرار داشت. در انتهای بالایی سطح کف پای استخوان مچ پای-قلم پای، دو کانال باریک برای عبور تاندون‌ها ایجاد شده بود. در انتهای پایینی استخوان مچ پای-قلم پای ۳ قرقره مشاهده شد. که قرقره مربوط به انگشت دوم از بقیه بالاتر بود و قرقره انگشت سوم از بقیه قویتر بود. تعداد انگشتان اندام خلفی ۴ عدد بود. که بترتیب، ۲ بندی، ۳ بندی، ۴ بندی و ۵ بندی بودند. همچنین انگشت سوم طولی‌ترین انگشت بود.

### ویژگی‌های مورفومتری کمر بند لگنی و اندام حرکتی خلفی در خوتکا

نتایج حاصل از بررسی ویژگی‌های مورفومتری کمر بند لگنی و اندام حرکتی خلفی خوتکا در جدول ۲ ارائه شده است. بر اساس نتایج بدست آمده از این پژوهش، اختلاف آماری معنی‌داری در بین شاخص‌های مورفومتری کمر بند لگنی و اندام حرکتی خلفی خوتکا مشاهده نشد. همچنین بر اساس نتایج حاصل از پژوهش حاضر، اختلاف آماری معنی‌داری در طول، وزن و شاخص خمیدگی استخوان‌های مختلف خوتکا نر و ماده وجود نداشت.

### بحث

نظر به اهمیت اطلاع یافتن از ویژگی‌های استخوانی و تغییرات قابل توجه در



- 6(6), 2286-2289.
7. Jayachitra, S., K. Balasundaram and S. Paramasivan. 2015. Comparative gross anatomical studies on the sternum of emu, turkey and duck. *Journal of Animal Research* 5(2), 385.
8. Lavanya, C., S. Jayachitra, K. Iniyah and K. Balasundaram. 2017. Comparative Anatomy of OS Coxae in Guinea Fowl and Pigeon. *International Journal of Current Microbiology and Applied Sciences* 6(9), 3655-3659.
9. Marzban Abbasabadi, B. and R. Sayrafi. 2018. Histomorphological features of the tongue of the Eurasian teal (*Anas crecca*). *Anatomia, histologia, embryologia* 47(2), 119-123.
10. Naguib, M. 2017. Avian radiography and radiology part 2. *Companion Animal* 22(10), 614-621.
11. Parvez, M. N. H., M. T. D. Akter, M. R. Gofur & M. J. U. Sarder. 2016. Gross Morphometry of Pectoral Girdle of Domestic Pigeon (*Columba livia*). *International Journal of Livestock Research* 6(6), 32-38.
12. Petr, V., P. Ketan, and M. Yegor. 2017. Neural crest contribution to the avian shoulder girdle and implications to girdle evolution in vertebrates. *Biological Communications* 62(1), 26-37.
13. Saber, A. S. and A. Hassanin. 2014. Some morphological studies on the wing and foot of the Southern Cassowary (*Casuarus casuarus*). *Journal of Veterinary Anatomy* 7(2), 17-32.
14. Sathyamoorthy, O. R., R. Thirumurugan and M. P. Rajan. 2012. Gross anatomical studies on the sternum and ribs of white-rumped vultures (*Gyps bengalensis*). *Indian Journal of Veterinary Anatomy* 24(2), 106-108.
15. Sathyamoorthy, O. R., R. Thirumurugan, K. S. Kumar and M. G. Jayathangaraj. 2012. Gross anatomical studies on the sternum and clavicle of spot-billed pelican (*Pelecanus philippensis*). *Tamilnadu Journal of Veterinary & Animal Sciences* 8 166-170.
16. Schummer, A., R. Nickel, R and E. Seiferle. 1977. Anatomy of the domestic birds. Berlin; Hamburg: Verlag Paul Parey. 2nd edition. 23-40
17. Suri, S., P. J. Doley, K. Sarma and P. K. Gahlot. 2012. Morphology of the Shoulder Girdle and Wing Bones of Bar Headed Goose (*Anser Indicus*). *Indian Veterinary Journal* 89(11), 49.
18. Veshkini, A. and M. Rezaei. 2017. Radiological and Histological Assessment of the Ossification Centers of Pectoral Limb in Quail. *Iranian Journal of Veterinary Medicine* 11(4), 345-352.
19. Vistro, W. A., I. B. Kalhor, M. G. uddin Shah, N. Rajput, S. A. Khan, K. H. Memon and S. K. Fareed. 2015. Comparative Anatomical Studies on Humerus of Commercial Broiler and Desi Chicken. *Academic Research International* 6(6), 153-158.

با مقایسه نتایج بدست آمده از پژوهش حاضر و پژوهش‌های پیشین مورفولوژی و مورفومتری اسکلت بال و اندام خلفی خوتکا در موارد بسیاری مشابه با سایر اردک‌ها بود و همچنین تشابهاتی با اسکلت سایر پرندگان نشان داد، اما در بعضی موارد بویژه در لگن و اندام خلفی ویژگی‌های منحصر به فردی در اسکلت خوتکا مشاهده شد. در لگن اردک و غاز بخش پیش استابولومی استخوان تهیگاه، یک-سوم کوتاه‌تر از بخش پس استابولومی است اما در خوتکا این دو بخش تقریباً برابر بودند. همچنین در اردک و غاز استخوان شرمگاه بعد از عبور از استخوان نشیمنگاه پهن و بیلچه ماند می‌شود اما در خوتکا تغییر قابل توجهی در پهنای استخوان پویس مشاهده نشد. بر خلاف اکثر اعضای خانواده اردک‌ها که کوتاهی ران با دو برابر شدن طول ساق جبران شده است، در خوتکا ساق تنها ۱/۵ برابر از ساق بلندتر بود. همچنین طول استخوان نازک نی سه-پنجم استخوان درشت نی بود. در خوتکا بر خلاف سایر اردک‌ها برجستگی‌های طولی موجود بر روی استخوان مچ پای پای ۳ عدد بود (۱۶).

### تشکر و قدردانی

این طرح تحقیقاتی با استفاده از اعتبارات ویژه پژوهشی (گرت) دانشگاه تخصصی فناوری‌های نوین آمل انجام گردیده است.

### منابع مورد استفاده

1. Aarti, S., and S. C. Dubal. 2016. Gross biometrical studies on Pectoral girdle of small Indian kite (*Milvus migrans govinda*). *Indian Journal of Veterinary Anatomy* 28(1), 67-69.
2. Cavinatto, C. C., A. P. Armando, L. K. Cruz, E. M. de Lima and M. I. Santana, M. I. 2016. Descrição anatômica de esqueletos de papagaios do gênero Amazona através da utilização de radiografias. *Pesquisa Veterinária Brasileira* 36(2), 123-130.
3. Giunchi, D., N. E. Baldaccini, A. Lenzoni., P. Luschi, M. Sorrenti, G. Cerritelli, and L. Vanni. 2018. Spring migratory routes and stop-over duration of satellite tracked Eurasian Teals *Anas crecca* wintering in Italy. *International Journal of Avian Science*. doi: 10.1111/ibi.12602
4. Guillemain, M., C. Calenge, J. Champagnon and R. Hearn. 2017. Determining the boundaries of migratory bird flyways: a Bayesian model for Eurasian teal *Anas crecca* in Western Europe. *Journal of Avian Biology* 48(10), 1331-1341.
5. Indu, V. R., K. M. Lucy, A. R. Sreeranjini, S. Maya, N. Ashok and K. V. Sayam. 2012. A comparative study on the pectoral girdle of Green winged macaw and peahen. *Journal of Veterinary and Animal Sciences* 43, 56-58.
6. Iniyah, K., S. Jayachitra and K. B. K. Rajendran. 2017. Demonstration of Osseous Tissue in Quail Embryo by Alizarin Red Technique. *International Journal of Current Microbiology and Applied Sciences*

