DOI: 10.22034/vj.2017.107557.1203
شماره ۱۱۷ زمستان ۱۳۹۶
تحقیقات دامپزشکی و فرآورده‌های بیولوژیک

مقایسه حدت و تغییرات هیستوپاتولوژی جدایه‌های NC-1 و NC-SWEB1 *نئوسپورا کانینوم* در تخم‌مرغ جنین‌دار

• **زهرا بابایی گورچین‌لو**
دانشکده دامپزشکی دانشگاه آزاد اسلامی واحد کرج.کرج، ایران
• **مرضیه کفایت (نویسنده مسئول)**
گروه انگل‌شناسی دانشکده دامپزشکی دانشگاه آزاد اسلامی واحد کرج
کرج، ایران
• **مهدی نام آوری**
شعبه شیراز، موسسه تحقیقات واکسن و سرم‌سازي رازي، سازمان تحقیقات،
آموزش و ترویج کشاورزی، شیراز، ایران

تاریخ دریافت: ۱۰-۰۸-۱۳۹۵ تاریخ پذیرش: ۱۹-۱۰-۱۳۹۵
Email: marziehkefayat@yahoo.com

چکیده

علی‌رغم وجود اطلاعات محدود در مورد نقش پرندگان در زمینه عفونت با نئوسپورا کانینوم، تا کنون گزارشی در مورد نقش جوجه‌های نژاد گوشتی در زمینه عفونت با این انگل وجود ندارد. در این مطالعه، دو جدایه NC-1 و NC-SweB1 نئوسپورا کانینوم جهت تلقیح در تخم‌مرغ جنین‌دار نژاد گوشتی مورد استفاده قرار گرفت. برای هر یک از جدایه‌ها، شش رقت مختلف (10، 10^2، 10^3، 10^4، 10^5 و 10^6) تهیه گردید. برای هر رقت یک گروه ۱۰ تایی تخم‌مرغ جنین‌دار و یک گروه نیز به عنوان کنترل در نظر گرفته شد. تلقیح رقت‌های مختلف هر جدایه در مایع کوریوآلانتوئیک تخم‌مرغ‌های جنین‌دار در روز نهم انجام شد. میزان مرگ و میر، تغییرات ماکروسکوپی و هیستوپاتولوژی بافت‌های جنین‌های مرده و جوجه‌هایی که تا یک ماه بعد از جوجه‌ریزی نگهداری‌شده بودند مورد مطالعه و ارزیابی قرار گرفت. نتایج این مطالعه نشان داد که میزان مرگ و میر در هر دو جدایه NC-1 و NC-SweB1 نئوسپورا کانینوم وابسته به دوز تاکی‌زوئیت تلقیح شده بود و بدین صورت که در مقادیر بیشتر تاکی‌زوئیت مرگ و میر و ضایعات هیستوپاتولوژی بیشتر و شدیدتر بود. از طرفی مقایسه میزان مرگ و میر تخم‌مرغ‌های جنین‌دار با هر دو جدایه NC-1 و NC-SweB1 با استفاده از آزمون آماری فیشر نشان داد که میزان تلفات کل در دو گروه از لحاظ آماری تلفات معنی‌داری دارد ($p < ۰/۰۵$) و با توجه به متوسط دوز کشنده (LD50) که برای جدایه‌های NC-1 و NC-SweB1 به ترتیب $۱۰^{۱/۵}$ و $۱۰^{۱/۱}$ بود، می‌توان نتیجه گرفت که حدت نئوسپورا جدایه یک از جدایه سوئد بیشتر است. همچنین نتایج این مطالعه نشان داد که از تخم‌مرغ جنین‌دار می‌توان به عنوان یک مدل حیوانی در ارزیابی حدت جدایه‌های مختلف نئوسپورا کانینوم استفاده کرد.

کلمات کلیدی: نئوسپورا کانینوم، تخم‌مرغ جنین‌دار NC-1 و NC-SweB1

Veterinary Researches & Biological Products No 117 pp: 92-99

Comparison of virulence and histopathological changes of NC-1 and NC-SweB1 isolates of *Neospora caninum* in in chicken embryonated eggs

By: Babai Gourchin lou, Z., Veterinary Faculty, Islamic Azad University, Karaj, Iran. Kefayat, M., (Corresponding Author) Department of Pathobiology, Veterinary Faculty, Islamic Azad University, Karaj, Iran. and Namavari, M., Razi Vaccine and Serum Research Institute, Shiraz Branch, Agricultural Research, Education and Extension Organization (AREEO), Shiraz, Iran.

Received: 2016-10-31 **Accepted: 2017-01-08**

Email: marziehkefayat@yahoo.com

Inspite of limited data on the role of birds in the field of infection with *Neospora caninum*, there is no report about the role of chicken in the field of infection with this parasite. In this study, two isolates of NC-1 and NC-SewB1 in Ross embryonated eggs were used. For each of the isolates, six different dilutions (10, 102 ,103,104,105,106) were prepared for infection. Group 7 was considered as control group. Insemination was conducted in chorioallantoic liquid of embryonated eggs in 9 days. Rates of death, macroscopic changes, and tissue histopathology of dead chicken and chickens that were kept one month after hatching were evaluated. The results showed that the mortality rate in both NC-1 and NC-SweB1 was dependent on amount of inseminated tachyzoite. Thus, in greater quantities of tachyzoite, rates of death and histopathological lesions were higher. The comparison of death of embryonated eggs in isolated NC-1 and NC-SweB1 both using Fisher test showed that the total mortality rate in both groups was statistically significant. According to the average lethal dose (LD50) that was 101.5 and 101.1 for NC-1 and NC-SweB1, respectively, we can conclude that virulence of the NC-1 is higher than NC-SweB1. The results of this study showed that the study of embryonated eggs can be a valuable approach to test live and attenuated vaccines in the in vivo environments.

Keyword: *Neospora caninum,* Embryonated eggs, NC-1, NC-SweB1

مقدمه

تک‌یاخته نئوسپورا کانینوم در شاخه اپی کمپلکسا (Apicomplexa)، رده اسپوروزوا (Sporozoa)، راسته اوکوکسیدیدا (Eucoccidiida)، خانواده سارکوسیستیده (Sarocystidae) و جنس نئوسپورا (Neospora) قرار دارد. تاکنون جدایه‌های جغرافیایی زیادی از سراسر جهان گزارش شده که اولین و مشهورترین آن‌ها NC-۱ است. از جدایه‌های دیگر می‌توان از NC-Liverpool، NC-Nowra، NC-SweB1، NC-NZ1 را نام برد (۶). این انگل عامل نئوسپوروزیس است که سبب اختلالات عصبی ـ عضلانی، فلجی و مرگ در سگ‌ها و سقط، مرده زایی و تلفات نوزادی در گاو می‌شود. میزبان نهایی سگ و کایوت بوده و طیف وسیعی از حیوانات خونگرم از جمله گاو، سگ، گوسفند، بز، اسب و آهو به عنوان میزبان واسط این انگل شناخته شده‌اند. آلودگی طبیعی به طور متداول و عمده در سگ و گاو دیده می‌شود. شیوع بالای این انگل در گاو به عنوان یکی از موارد مهم سقط در گاو در سراسر جهان مورد توجه است و نئوسپوروزیس به عنوان یک بیماری مهم اقتصادی با خسارت قابل توجه در صنعت دامی مطرح می‌باشد (۶).

روش‌های تشخیص نئوسپورا کانینوم شامل سرولوژی، بافت شناسی، ایمونوهیستوشیمی، مولکولی، استفاده از حیوانات آزمایشگاهی و کشت سلولی می‌باشد (۷). نئوسپورا کانینوم به طور موفقیت‌آمیزی درلاین‌های سلولی مختلف تکثیر می‌یابد (۵). اگر چه به نظر می‌رسد که استفاده از این نوع لاین‌های سلولی در تکثیر تاکی‌زوئیت انگل مناسب می‌باشند، ولی مشکلات کشت، زمان و هزینه مصرفی استفاده از روش‌های کشت جایگزین را مطرح ساخته است (۸). روش دیگري که برای اولین بار در ایران توسط محققین موسسه رازي شیرازدر سال ۱۳۸۸ ابداع گردید، استفاده از تخم‌مرغ جنین‌دار به عنوان یک مدل حیوانی جدید بود. استفاده از تخم‌مرغ جنین‌دار جهت مقایسه حدت نئوسپورا کانینوم، از لحاظ زمان و هزینه نسبت به موش ارجحیت دارد (۱۸،۱۴). هدف از این مطالعه کشت دو جدایه NC-1 و NC-SweB1 نئوسپورا کانینوم در تخم‌مرغ جنین‌دار و تعیین میزان حدت و LD50 این دوجدایه و بررسی الگوی مرگ و میر و تغییرات پاتولوژی جنین‌های مرده و جوجه‌های ازتخم بیرون آمده می‌باشد.

مواد و روش‌ها

کشت انگل

در این پژوهش از تاکی‌زوئیت نئوسپورا کانینوم جدایه NC-1 و NC-SweB1 موجود در مؤسسه رازي شیراز استفاده شد. کشت انگل طبق روش دوبئی و همکاران (۱۹۸۸) انجام شد. به این صورت که پس از کشت رده سلولی Vero و تشکیل یک لایه سلولی در روز سوم، محیط کشت تازه

DMEM همراه با تاکی زوئیت های نئوسپورا کانینوم به فلاسک کشت سلولی اضافه گردید. محیط کشت شامل (DMEM Sigma, USA) حاوی دو درصد سرم جنین گوساله، محلول‌های آنتی‌بیوتیک پنی‌سیلین (۱۰۰۰۰ واحد در میلی‌لیتر) و استرپتومایسین۱۰۰) میکروگرم در میلی‌لیتر) و ۲۵ میکروگرم ضد قارچ آمفوتریسین (InVitrogen; USA) بود که در شرایط دمایی ۳۷ درجه سانتی‌گراد و پنج درصد CO_2 نگهداری شدند. با بررسی روزانه فلاسک‌های حاوی نئوسپورا با استفاده از میکروسکوپ معکوس، زمانی‌که ۹۰-۸۰ درصد سلول‌های Vero با ایجاد ضایعات سلولی توسط تاکی‌زوئیت های نئوسپورا تخریب شدند (تقریبا هر سه روز یک‌بار)، مایع رویی فلاسک‌ها که حاوی تاکی‌زوئیت‌ها بودند جمع‌آوري شدند و جهت جداسازی بقایای سلول‌های Vero، دو بار سانتریفیوژ) ۱۰ دقیقه،۲۰۰۰ rpm) انجام شد. در انتها تعداد تاکی‌زوئیت‌های زنده، در هر میلی‌لیتر با استفاده از لام هموسیتومتر نئوبار شمارش شد (۶).

تلقیح به تخم‌مرغ جنین‌دار

عفونت تجربی در ۱۰۴ تخم‌مرغ ازجوجه‌های گوشتی نژاد راس (Ross) انجام شد. تخم‌مرغ‌ها در شش گروه هشت تایی برای هر جدایه و یک گروه هشت‌تایی به عنوان گروه کنترل دسته‌بندی شد. تخم‌مرغ‌ها با اتانول ۷۰ درصد ضدعفونی شدند. سپس در انکوباتور ضدعفونی شده (بافرمالدهید)، با دمای ۳۷ درجه سانتی‌گراد، رطوبت ۷۰ درصد، هشت تا ۶۸ بار چرخش در ساعت به مدت ۱۸ روز نگهداری شدند. تخم‌مرغ‌ها به طور روزانه کندل شده و زنده بودن جنین‌ها، با حرکت جنین و رگه‌دار بودن تخم‌مرغ بررسی شد. در روز نه، انکوباسیون محل غشاء کوریوآلانتوئیک با استفاده از کندلینگ مشخص و محدوده آن در هر تخم‌مرغ علامت‌گذاري شد. سپس سوراخی درحد فاصل کیسه هوایی و غشاء کوریوآلانتوئیک جهت محل تزریق انگل ایجاد شد سپس برای هر یک از جدایه‌های NC-1 و NC-SweB1، شش رقت مختلف (10^1، 10^2، 10^3، 10^4، 10^5 و 10^6 تاکی زویت) تهیه شد و شش گروه بارقت‌های مختلف آلوده شدند. گروه هفت به عنوان کنترل با PBS تلقیح شد و محل تزریق جهت جلوگیري ازعفونت ناخواسته مسدود شد. تمام تخم‌مرغ‌ها در شرایط کنترل شده حرارت و رطوبت در دستگاه جوجه‌کشی نگهداری شدند. روزانه دوبار تخم‌مرغ‌ها جهت بررسی تلفات کندل شدند و میزان مرگ و میر در هر گروه ثبت شد و جنین‌های مرده نکروپسی شده و نمونه‌هایی از بافت‌های مختلف کبد، مغز و قلب برای بررسی آسیب‌شناسی جمع‌آوری شد. نمونه‌ها در بافر فرمالین ۱۰ درصد ثابت شده و در پارافین جاسازی گردید. برش‌های پنج میلی‌متری از بافت‌ها تهیه و پس از رنگ‌آمیزی با هماتوکسیلین و ائوزین، توسط میکروسکوپ نوری مورد بررسی گرفت. جوجه‌های زنده نیز بعد از بیرون آمدن از تخم روزانه مشاهده و هر گونه علائم بالینی ثبت شد. جوجه‌های بدون علائم بالینی و یا به ظاهر طبیعی به مدت دو ماه تحت نظر قرار و هر گونه نشانه بالینی یا آسیب‌شناسی ضایعات ثبت شد. پس از دو ماه جوجه‌ها اتانازی شده و جوجه‌های مرده یا اتانازی شده نکروپسی و نمونه‌های مناسب از بافت‌های ذکر شده جمع‌آوری شد.

تعیین LD_{50}

از یک روز بعد از تلقیح جدایه‌های NC-1 و NC-SweB1 در دوزهای مذکور به تخم‌مرغ‌های نطفه‌دار، روزانه با کندلینگ تخم‌مرغ‌ها، زنده بودن جنین‌ها ثبت می‌شد. مرگ و میر جنین‌ها در دوزهای مختلف تا روز ۲۱ برای تعیین میزان دوز کشنده (LD_{50}) در هر جدایه ثبت شد و (LD50) برای هر دو جدایه با استفاده از فرمول ۱ محاسبه شد (۱۴).

همچنین با استفاده از آزمون آماری فیشر و نرم‌افزار آماری گراف پد میزان تلفات و معنی‌دار بودن تلفات در هر جدایه مورد بررسی قرار گرفت.

جدول ۱- میزان مرگ و میر در گروه های دریافت کننده جدایه‌های NC-sweB1 و NC-1 در روزهای بعد از تلقیح

تعداد تلفات تخم مرغ های جنین دار	جدایه Nc-SwB۱	جدایه Nc-۱
Nc/ml ۱۰۰۰۰۰۰	۷	۹
Nc/ml ۱۰۰۰۰۰	۶	۹
Nc/ml ۱۰۰۰۰	۵	۷
Nc/ml ۱۰۰۰	۵	۶
Nc/ml ۱۰۰	۱	۳
Nc/ml ۱۰	۰	۱
مجموع	۲۴	۳۵

$$\text{Index} = \frac{\text{\%infected at dilution immediately above 50\%} - 50\%}{\text{\%infected at dilution immediately above50\%} - \text{\%infected at dilution immediately below50\%}}$$

کرد.

نتایج

نتایج آزمایش در شرایط in vivo

میزان مرگ و میر در جنین‌های تخم‌مرغ

نتایج میزان مرگ و میر در جنین‌های تخم‌مرغ در گروه‌های مختلف آزمایش در جدول‌های ۱ نشان داده شده است. نتایج به دست آمده حاکی از آن بود که از روز هفتم بعد از تلقیح تلفات در جنین‌ها آغاز شد و میزان مرگ و میر در هر جدایه وابسته به دوز تلقیح شده بوده، بدین صورت که در هر جدایه، گروه‌هایی که دوز بالاتری از تاکی‌زویت را دریافت نمودند، مرگ و میر زودتر مشاهده شد و تعداد تلفات نیز بیشتر بود. همچنین در مجموع تلفات دوزهای مختلف NC-1، ۳۵ عدداز ۴۸ تخم‌مرغ بود و بر اساس تلفات و میزان مرگ و میر، متوسط دوزهای کشنده (LD50) برای جدایه NC-1، ۱/۵ ۱۰ بود. در گروه NC-sweB۱ تخم‌مرغ‌های جنین‌دار که جدایه NC-sweB1 را در دوزهای مختلف دریافت نمودند، مرگ و میر ۲۴ از ۴۸ تخم‌مرغ جنین‌دار مشاهده شد که با توجه به این مقادیر متوسط دوز کشنده برای جدایه NC-sweB۱۱/ ۱۰ بود. این در حالی بود که در گروه کنترل هیچ گونه تلفاتی مشاهده نشد. لذا بر اساس تلفات کل و میزان LD50 میتوان نتیجه گرفت که حدت NC-1 از NC-sweB1 بیشتر می‌باشد از این رو می‌توان با استفاده از تخم‌مرغ جنین‌دار حدت جدایه‌های مختلف نئوسپورا را بررسی

علائم بالینی

در جوجه‌های هچ‌شده در گروه‌هایی که دوزهای بالای تاکی‌زوئیت‌های انگل را دریافت کرده بودند، علائم بالینی شامل عدم جذب کامل کیسه زرده، ضعف، عدم تعادل، ناتوانی در ایستادن، تورم و التهاب مفاصل مشاهده شد. جوجه‌های هچ شده در گروه کنترل (تلقیح شده با محیط کشت) از نظر بالینی کاملا طبیعی بودند.

یافته‌های ماکروسکوپیک

ضایعات ماکروسکوپیک در تخم‌مرغ‌های جنین‌دار در گروه‌های تلقیح شده با دوزهای مختلف جدایه‌های NC-1 و NC-SweB1 شامل پرخونی سطح بدن و خونریزی در سطح داخلی پوسته تخم‌مرغ بود که این خونریزی در سطح داخلی پوسته تخم‌مرغ به‌ویژه در گروه‌های با دوز بالاتر تلقیح، شدیدتر بود. در بررسی ماکروسکوپیک جنین‌های تلف شده در گروه های مختلف NC-1 و NC-SweB1 در بافت‌های مختلف مغز، قلب و کبد هیچ گونه ضایعه‌ای را نشان نداد.

یافته‌های هیستوپاتولوژی

جدول ۲- درجه بندی ضایعات هیستوپاتولوژیک در گروه هایی که دوزهای مختلف جدایه‌های NC-1 و NC-SweB1 را دریافت نموده بودند.

		Nc/ml ۱۰	Nc/ml ۱۰۰	Nc/ml ۱۰۰۰	Nc/ml ۱۰۰۰۰	Nc/ml ۱۰۰۰۰۰	Nc/ml ۱۰۰۰۰۰۰
پرخونی	۱-Nc	-	-	-	+	+	+
	Nc-swB۱	-	-	-	-	+	+
خونریزی	۱-Nc	-	+	+	++	+++	+++
	Nc-swB۱	-	-	+	++	++	++
ادم	۱-Nc	-	-	+	++	++	++
	Nc-swB۱	-	-	--	+	+	+
سلول های آماسی	۱-Nc	-	-	-	++	+++	+++
	Nc-swB۱	-	-	+	++	++	++
نکروز	۱-Nc	-	-	-	-	+	+
		-	-	-	-	+	+

بدون ضایعه(-)، خفیف (+)، متوسط(++) و شدید (+++).

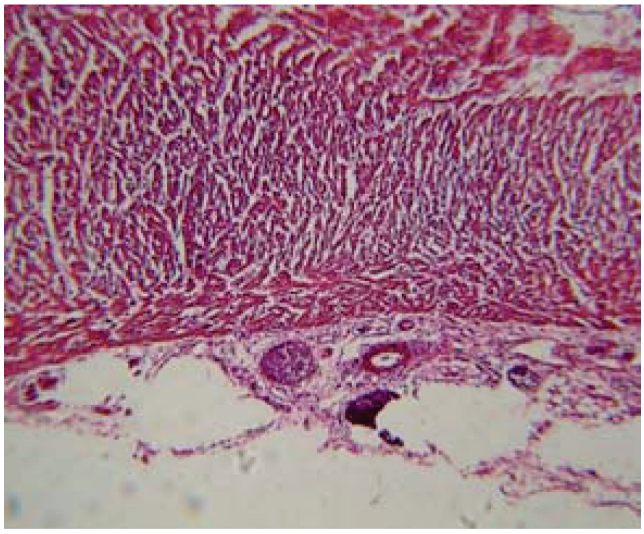

شکل ۱- آسیب بافت قلب جنین های دریافت کننده جدایه **NC-1** شامل خونریزی و نفوذ سلول های تک هسته ای در اطراف عروق،۴۰۰ × E&H.

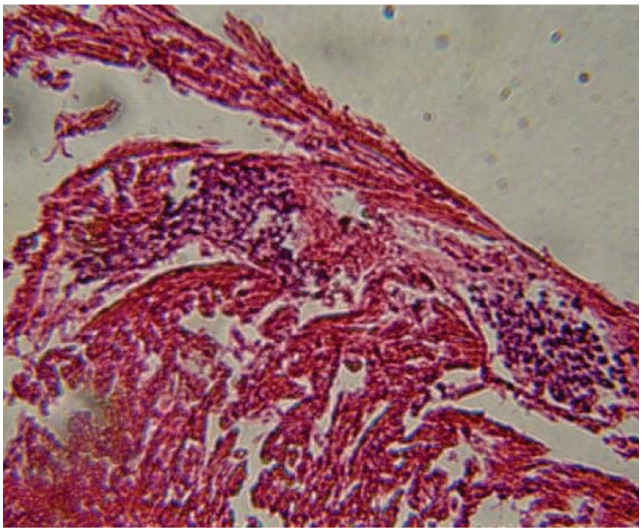

شکل ۳ - آسیب بافت قلب جنین های دریافت کننده جدایه NC-SweB1 شامل نفوذ سلول های تک هسته ای،۴۰۰ × E&H.

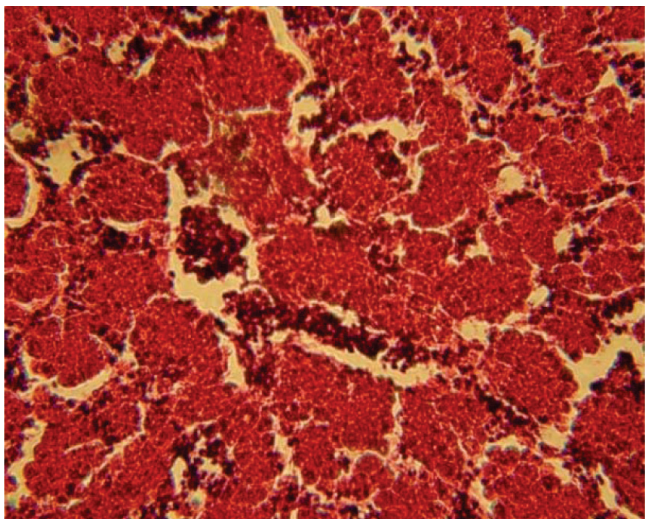

شکل ۲- بافت کبد، جنین های تلف شده دریافت کننده جدایه **NC-1** ضایعات شامل اتساع و پرخونی سینوزوئیدهای کبدی،۴۰۰ × E&H .

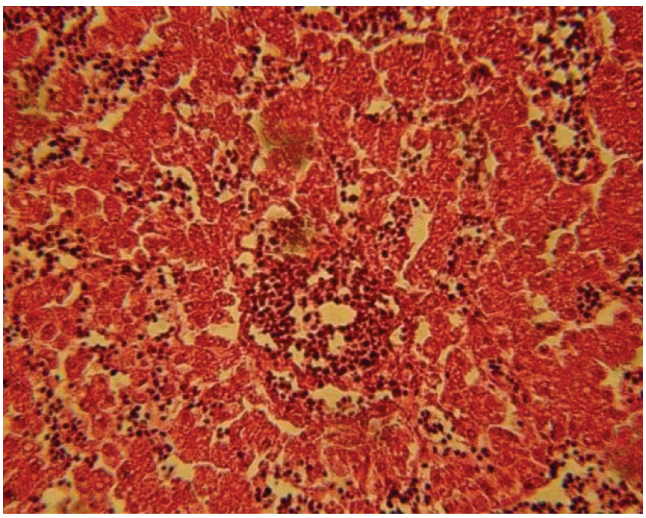

شکل ٤- بافت کبد، جنین های دریافت کننده جدایه **NC-SweB1** ضایعات شامل نفوذ سلول های تک هسته ای در اطراف عروق و پرخونی سیاهرگ کبد،۴۰۰ × E&H .

مقاطع تهیه شده از بافت‌های قلب و کبد که مورد رنگ‌آمیزی هماتوکسیلین- ائوزین قرار گرفته بود، به‌وسیله میکروسکوپ نوری مطالعه قرار گرفتند. ضایعات میکروسکوپیک در بافت‌های کبد، قلب شامل خونریزی، پرخونی، نکروز و آماس بود) شکل‌های ۳،۲،۱ و ۴). آماس بافتی با نفوذ منتشر یا تجمع کانونی سلول‌های آماسی تک هسته‌ای شامل لنفوسیت، پلاسماسل و به‌ویژه ماکروفاژ در بافت کبد، در پارانشیم و اطراف عروق و در بافت قلب بین سلول‌های میوکارد قلب تشخیص داده شد. شدت ضایعات هیستوپاتولوژیک به صورت بدون ضایعه (-)، خفیف (+)، متوسط(++) و شدید (+++) درجه‌بندی گردید. در گروه‌های تحت آزمایش ضایعاتی که توسط جدایه NC-۱ در بافت ایجاد شده بود،بیشتر از ضایعات جدایه NC-sweB1 بود. با افزایش دوز تاکی‌زوئیت‌های تلقیح شده، شدت ضایعات هم بیشتر بود. در هیچ‌کدام از گروه‌های مورد آزمایش، اثری از آماس در بافت مغز مشاهده نشد. در نمونه‌های بافتی جوجه‌های گروه کنترل هیچ‌گونه ضایعه پاتولوژیک نشان ندادند. نتایج ضایعات هیستوپاتولوژیک در جدول ۲ نشان داده شده است.

اهمیت این تحقیق تعیین حدت انگل در تولید واکسن زنده در برابر نئوسپورا کانینوم بود. همچنین در این مطالعه برای اولین بار مقایسه حدت دو جدایه NC-1 و NC-SweB1 در محیط کشت in vivo مورد بررسی و مقایسه قرار گرفت.

بحث

در سال‌های اخیر از تخم‌مرغ جنین‌دار به عنوان مدلی برای جداسازی، انتشار و مطالعات بیولوژی انگل‌ها استفاده شده است (۹، ۱۹،۲۲) در دسترس بودن و قیمت مناسب تخم‌مرغ جنین‌دار آن را به مدل خوبی برای مطالعات تجربی، مطرح نموده است. (۱۵). تاکنون از تخم‌مرغ جنین‌دار به عنوان محیط کشت برای تک‌یاخته‌هایی همچون تریپانوزوم های گروه بروسئی(۱۰)، توکسوپلاسما (۲۱) بزنوتیا کاپره (۱۷) ایزوسپورا سویس (۱۲) استفاده شده است.

مطالعه حاضر نشان داد که مرگ و میر در تخم‌مرغ جنین‌دار برای هر دو جدایه نئوسپورا وابسته به دوز است. گرچه قبلا این یافته برای جدایه یک گزارش شده بود (۱۸, ۱۴) ولی این اولین مطالعه‌ای بود که از جدایه‌ی دیگری غیر از جدایه یک برای ایجاد عفونت تجربی در تخم‌مرغ جنین‌دار استفاده شده بود (۹). برای اولین بار نشان دادند که تخم‌مرغ جنین‌دار می‌تواند مدل خوبی برای مطالعه بیولوژی نئوسپورا کانینوم باشد. در آن مطالعه از تخم‌مرغ نژاد تخم‌گذار استفاده شد و مشخص گردید که مرگ و میر وابسته به دوز نبود ولی در گزارش منصوریان و همکاران (۲۰۰۹)(۱۴) از تخم‌مرغ جنین‌دار گوشتی استفاده شد که در نتیجه مرگ و میر جنین‌ها وابسته به دوز نئوسپورا کانینوم بود. این خاصیت ایجاد بیماری‌زایی و مرگ و میر نئوسپورا کانینوم که در تخم‌مرغ جنین‌دار نژاد گوشتی وابسته به دوز در مطالعات بعدی نیز تایید شد (۱۸ ,۱۴). مطالعات قبلی نشان داده که جدایه‌های مختلف نئوسپورا کانینوم حدت‌های مختلفی دارند. در گزارشات قبلی از موش برای تعیین حدت جدایه‌ها استفاده شده است. به همین دلیل از نژاد گوشتی می‌توان به عنوان مدل استفاده کرد. منصوریان و همکاران (۲۰۰۹) (۱۴) برای اولین بار در ایران انگل نئوسپورا کانینوم جدایه NC-1 را در غشاء کوروآلانتوئیک تخم‌مرغ جنین‌دار با دوزهای مختلف تلقیح نمودند (۱۴).

در پی تلقیح دوزهای مختلف تاکی زوئیت‌های جدایه NC-1 به غشای کوریو آلانتوئیک تخم‌مرغ‌های جنین‌دار در روز نهم انکوباسیون، مرگ و میر جنین‌ها از هفت روز بعد آغاز شد و تلفات در مقایسه با گروه کنترل (بدون تلفات) نشان داد که میزان مرگ و میر جنین‌ها در شش گروه مورد مطالعه وابسته به دوز تلقیح شده بود. تلفات دوزهای ۱۰، ۱۰۲، ۱۰۳، ۱۰۴، ۱۰۵، ۱۰۶ تاکی زوئیت جدایه NC-۱به ترتیب یک، سه، شش، هفت، نه و نه تخم‌مرغ جنین‌دار بود. همچنین میزان مرگ و میر جنین‌ها در گروه‌هایی که ۱۰، $۱۰^{۲}$، $۱۰^{۳}$، $۱۰^{۴}$، $۱۰^{۵}$، $۱۰^{۶}$ تاکی‌زوئیت جدایه NC-SweB1 دریافت نموده بودند به ترتیب صفر، یک، پنج، پنج، شش و هفت بود. میزان تلفات در مقایسه با گروه کنترل (بدون تلفات) در هر دو جدایه وابسته به دوز تلقیح شده بود. نتیجه با گزارشات قبلی در هماهنگی کامل بود (۱۸و ۱۴). در مجموع مرگ و میر جنین‌ها در گروه‌هایی که با جدایه NC-۱ تلقیح شده بودند، ۳۴ از ۴۸ و در جدایه NC-SweB1، ۲۴ از ۴۸ تخم‌مرغ جنین‌دار بود. آزمون آماری فیشر نشان داد که میزان تلفات کل در دو گروه از لحاظ آماری تفاوت معنی‌داری داشت ($p < ۰/۰۵$). همچنین متوسط دوز کشنده (LD50) برای جدایه‌های NC-1 و NC-SweB1 به ترتیب ۱/۵ ۱۰ و ۱/۱ ۱۰ تاکی زوئیت بود. لذا بر اساس تلفات کل و متوسط دوز کشنده (LD50) می‌توان نتیجه گرفت که حدت NC-1 از NC-SweB1 بیشتر است.

منصوریان و همکاران (۲۰۰۹) نیز به تعیین حدت نئوسپورا کانینوم در تخم‌مرغ جنین‌دار پرداختند و دوز کشنده پنجاه درصد (LD50) را ۲/۳ ۱۰ تاکی زوئیت اعلام نمودند (۱۴). به نظر می‌رسد پاساژهای متوالی سبب کاهش حدت جدایه NC-1 نئوسپورا کانینوم در مطالعه حاضر شده است(۱۴). همانطور که در مطالعه نام‌آوری و همکاران (۲۰۱۲) جدایه NC-1 با پاساژهای بالا (هشت۰ بار پاساژ در محیط کشت) و پاساژ کم (بدون پاساژ) به تخم‌مرغ‌های جنین‌دار در دوزهای ۱۰ و ۱۰۲ مرگ و میر به ترتیب هفت و ۱۰ تخم‌مرغ جنین‌دار و جدایه NC-SweB1 با پاساژ بالا بود (۱۸).

یافته‌های هیستوپاتولوژی این مطالعه در جوجه‌های گوشتی نشان داد که ضایعات هیستوپاتولوژی نئوسپورزیس حاد که بسته به دوز تلقیح در کبد، قلب، غشاء کوریوآلانتوئیک رخ داد شامل خون‌ریزی، پرخونی، نکروز و آماس در بافت‌های کبد و قلب بود. آماس بافتی، با نفوذ منتشر یا تجمع کانونی سلول‌های آماسی تک‌هسته‌ای شامل لنفوسیت، پلاسماسل و ماکروفاژ در پارانشیم کبد، اطراف عروق و بین سلول‌های میوکارد قلب تشخیص داده شد. که ضایعات مذکور در گروه‌هایی با دوز بالاتر شدیدتر و بیشتر بود. بیشتر ضایعات میکروسکوپی از دوزهای $۱۰^{۳}$ و $۱۰^{۴}$ به بالا مشهود بود. مقایسه ضایعات بافتی جدایه‌های NC-1 و NC-SweB1 با توجه به جداول ۳-۴ و ۴-۴ نشان داد که در دو گروهی که جدایه NC-1 و NC-SweB1 را دریافت نموده بودند شدت ضایعات در جنین‌های آلوده به جدایه NC-1 در دوزهای مشابه با جدایه NC-SweB1 بیشتر است. در گروه‌هایی که با جدایه NC-1 تلقیح شده بودند، پرخونی از دوز $۱۰^{۴}$، خون‌ریزی از دوز $۱۰^{۲}$، ادم از دوز $۱۰^{۳}$، حضور سلول‌های آماسی از دوزهای $۱۰^{۴}$ و نکروز از دوز ۱۰۵ تاکی زوئیت مشاهده شد. این در حالی است که در گروه‌هایی که جدایه NC-SweB1 را دریافت نموده بودند، پرخونی از دوز $۱۰^{۵}$، خون‌ریزی از دوز $۱۰^{۳}$، ادم از دوز $۱۰^{۴}$، حضور سلول‌های آماسی از دوز $۱۰^{۳}$ و نکروز از دوز ۱۰۵ تاکی زوئیت مشاهده شد. هم‌چنین از

لحاظ درجه‌بندی ضایعات، شدت ضایعات در گروه‌هایی که جدایه NC-۱ به آن‌ها تلقیح شده بود بیشتر از گروه‌هایی بود که جدایه NC-SweB1 را دریافت نموده بودند.این در حالی بود که در نمونه‌های بافتی جوجه‌های گروه کنترل هیچ گونه ضایعات پاتولوژیک مشاهده نشد. هم‌چنین در هیچ یک از گروه‌هایی مورد آزمایش اثری از آماس در بافت مغز دیده نشد. نتایج آسیب‌شناسی نیز با مطالعاتی که توسط دیگر محققین انجام شده بود مطابقت داشت به‌طوری‌که در مطالعه‌ی منصوریان و همکاران (۲۰۰۹) نیز ضایعات آسیب‌شناسی در بافت‌های جنین‌های تلف شده وابسته به دوز بود و ضایعات در دوزهای بالاتر شدیدتر بود. فورتا و همکاران (۲۰۰۷) نکروز شدید را در مغز جنین‌های تلف‌شده‌ای با $۱۰^۵$ و $۱۰^۶$ تاکی زوئیت تلقیح شده بودند را نشان دادند (۹). همچنین گروه‌های تلقیح شده با $۱۰^۳$ و $۱۰^۴$ تاکی زوئیت نئوسپورا کانینوم ضایعات گرانولوماتوزی را با حضور تعداد زیادی ماکروفاژ در غشاء کوریوآلانتوئیک، کبد و سلول‌های میوکارد قلب جنین‌های تلف شده نشان دادند.

نام‌آوری و همکاران (۲۰۱۲) که پاساژ کم و زیاد جدایه NC-1 نئوسپورا کانینوم را در تخم‌مرغ‌های جنین‌دار تلقیح نمودند نیز ضایعات آسیب‌شناسی نئوسپوروزیس حاد را در جنین‌های مرده نشان دادند. ضایعات گرانولوماتوزی با نفوذ تعداد زیادی ماکروفاژ در کبد و قلب مشاهده شده بود. هیچ تاکی زوئیتی در بافت مغز جنین‌های مرده دیده نشده بود (۱۸)

در بررسی ماکروسکوپیک، تخم‌مرغ‌های جنین‌دار که در اثر تلقیح جدایه‌های NC-1 و NC-SweB1 تلف شده بودند، پرخونی سطح بدن و خون‌ریزی در سطح داخلی پوسته تخم‌مرغ دیده شد که شدت ضایعات در گروه‌های با دوز بالاتر بیشتر بود. کوربلینی و همکاران (۲۰۰۱) ضایعات مشابه (آنسفالیت گرانولوماتوزی) را در مغز بزغاله‌ها (۱) و لیندسی و همکاران (۱۹۹۶) التهاب گرانولوماتوزی را در سیستم اعصاب مرکزی کره اسب‌ها نشان دادند (۱۳). این نتایج نیز با نتایج مطالعات منصوریان و همکاران (۲۰۰۹) مطابقت داشت (۱۴). در مطالعات این محققین مشخص شده است که نئوسپورا کانینوم در جنین‌هایی که مقادیر بالاتر تاکی زوئیت را در تخم‌مرغ‌های جنین‌دار دریافت کرده بودند، ضایعات بیشتری را بجای می‌گذارد. از لحاظ بروز علائم بالینی در تخم‌مرغ‌های هچ‌شده‌ای که در مقادیر بالای تاکی زوئیت را ($۱۰^۵$ و $۱۰^۶$) را دریافت نموده بودند، علائم بالینی شامل عدم جذب کامل کیسه زرده، ضعف، عدم تعادل، ناتوانی در ایستادن، تورم و التهاب مفصل مشاهده شد.

نتیجه‌گیری

تخفیف حدت انگل یک عملکرد موفق در تولید واکسن‌های زنده علیه انگل‌های تک‌یاخته‌ای می‌باشد و با توجه به این‌که موش‌های outbred به نئوسپوروزیس مقاومند (۴) و نژادهای inbred به فاز حاد نئوسپورزیس حساسیت کمی دارند (۲۰)، در دسترس بودن و مقرون به صرفه بودن تخم‌مرغ‌های جنین‌دار و از همه مهم‌تر نیاز به متوسط دوز کشنده (LD50) کمتر نئوسپورا کانینوم برای آلودگی تخم‌مرغ‌های جنین‌دار و حدت زمان تلقیح کمتر در مقایسه با موش ژربیل، آن را به عنوان یک محیط مناسب جهت بررسی بیولوژی و مطالعات واکسن مطرح نموده است.

منابع مورد استفاده

1. Corbelini, L.G., Colodel, E.M. and Driemeier, D (2001). Granulomatous encephalitis in a neurologically impaired goat kid associated with degeneration of Neospora caninum tissue cysts. *Journal of Veterinary Diagnostic Investigation,* 13(5): 416-419,

2. Dubey, J.P., Carpenter, J.L. Speer, C.A. Topper, M.J. and Uggla, A (1988a). Newly recognized fatal protozoan disease of dogs. *J Am Vet Med Assoc,* 192:1269-1285.

3. Dubey, JP. and. Lindsay, D.S (1993). "Neosporosis."*Parasitol. Today,* 9:452–458.

4. Dubey, JP., Lindsay, D.S. Adams, D.S. Gay, J.M. Basler, T.V. Blagburn, B.L. and Thulliez, P (1996). "Serologic responses of cattle and other animals infected with *Neospora caninum*."*Am. J. Vet. Res*, 57: 329–336.

5. Dubey, J.P (2003b). "Review of *Neospora caninum* and Neosporosis in animal." *Korean. J. Parasitology*, 41(1): 1-16.

6. Dubey, J.P. and Schares, G (2006). "Diagnosis of Bovine Neosporosis."*Vet. Parasitol,* 140: 1–34.

7. Dubey, JP., Schares, G. and Ortega-Mora L.M (2007). "Epidemiology and control of neosporosis and *Neospora caninum*." *Clin. Microbiol.* Rev, 20: 323–367

8. Folkman, J. and Moscona, A (1978). "Role of cell shape in growth control." Nature. 273: 345–349.

9. Furuta, PI., Mineo, T.W.P., Carrasco, A.O., Godoy, G.S. Pinto, A.A. and Machado R.Z (2007). "*Neospora caninum* infection in birds: experimental infections in chicken and embryonated eggs." *Parasitology*, 134: 1931– 1939.

10. Goedbloed, E. and Kinyanjui, H (1970) . "Development of African Pathogenic trypanosomes in chicken Embroys" , *Emperimental Parasitology,* 27(3): 464-478.

11. Khodakaram-Tafti, A., Mansourian, M. Namavari, M.M. and Hosseini, A (2012). Immunohistochemical and polymerase chain reaction studies in *Neospora caninum* experimentally infected broiler chicken embryonated eggs. *Vet Parasitol*. 188:10–13.

12. Lindsay, D.S. and Current, W.L (1984). "Complete Development of Isospora Suis of Swine in Chicken Embryos", *The Journal of Protozoology*,31(1): 152-155.

13. Lindsay DS, Steinberg ,H., Dubielzig, R.R., Semrad,S.D., Konkle, D.M. and Miller, P.E. (1996). Central nervous system neosporosis in a foal. *J Vet Diagn Invest.* 8(4): 507-510.

14. Mansourian, M., Khodakaram, A. and Namavari,M.M (2009)."Histopathological and clinical investigations in Neospora caninum experimentally infected broiler chicken embryonted egges."*Veterinary Parasitology.* 166:185-190.

15. Mello, M.N. and Deane, M.P (1976). Patterns of development of *Trypanosoma cruzi* in the embryonated chicken egg. *Ann. Trop. Med. Parasit.* 70: 380–388

16. Moraveji, M., Hosseini,A., Moghaddar, N., Namavari, M.M. and Eskandari, M.H. (2012). Development of latex agglutination test with recombinant NcSAG1 for the rapid detection of antibodies to Neospora caninum in cattle. *Veterinary Parasitology.*

17. Namazi, F., Oryan, A., Namavari, M.M. and Rahimain,A (2010). "Experimental infection of embryonated eggs of chicken with *Besnoitia caprae*".*Tropical Biomedicine*, 27(3):417-423.

18. Namavari,M., Mansourian, M., Khodakaram Tafti, A., Hosseini, M.A., Rahimiyan, A., Khordadmehr, M. And Lotfi, M (2012). Application of chicken embryonated eggs as a new model for evaluating the virulence of *Neospora caninum* tachyzoites, *Comp Clin Pathol*, 21:1665–1668.

19. Que, X., Wunderlich, A., Joiner, K.A. and Reed, S.D (2004). Toxopain-1 is critical for infection in a novel chicken embryo model of congenital toxoplasmosis. *Infect. Immun.* 72:2915–2921.

20. Ramamoorthy, S., Duncan,R., Lindsay, D.S. and Sriranganathan, N (2007). Optimization of the use of C57BL/6 mice as a laboratory animal model for *Neospora caninum* vaccine studies. *Veterinary Parasitology* 145: 253-259.

21. Warren, J. and Russ, S.B (1948). Cultivation of toxoplasma in embryonated eggs – an antigen derived from chorioallantoic membrane. *Proc. Soc. Exp. Biol. Med.* 67:85–89

22. Wunderlin, E., Wild, P. and Eckert, J (1997). Comparative reproduction of *Cryptosporidium baileyi* in embryonated eggs and in chickens. *Parasitol. Res*, 83:712–7.