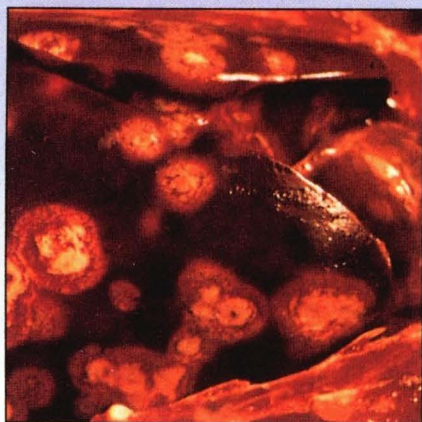


## تشخیص شما چیست؟



مورد ۳

در گله بوقلمونی در محیط باز و به صورت متراکم پرورش داده می‌شدند، علائمی از قبیل عدم رشد گله و مدفوع زرد رنگ نامطبوع دیده می‌شود. در یک بوقلمون تلف شده جراحیاتی مشابه به تصویر فوق در کبد دیده شد.

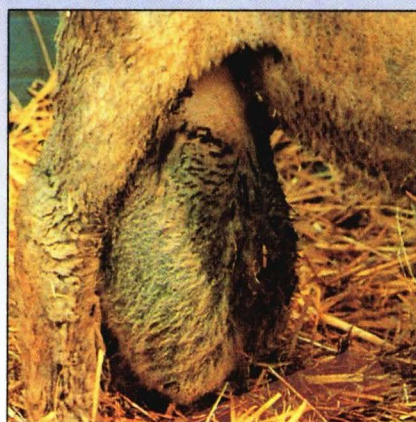الف- تشخیص شما چیست؟

ب- چه اقدامهای دیگری به صورت حاد و جدی مبتلا می‌شوند؟

ج- نماتودی که باعث شیوع این بیماری می‌شود را نام ببرید و همچنین نقش کرم خاکی در اپیدمیولوژی این بیماری را بیان کنید.

د- چه اقدامات کنترلی در دسترس می‌باشد؟  
تهیه و تنظیم: دکتر محمدرضا قلعه‌نوئی

پاسخ در صفحه ۲۰۰




مورد ۲

در قوچی، بزرگ شدن اسکروتوم مشاهده می‌شود.

الف- محتملترین تشخیصی که می‌دهید چه می‌باشد؟

ب- آیا این حالت بر روی باروری تأثیری دارد؟

ج- در این بیماری جهت پیشگیری چه مدیریتی توصیه می‌شود؟



مورد ۱

با توجه به وضعیت ظاهری گاو مشاهده شده در

عکس فوق:

الف - تشخیص شما چیست؟

ب- علل احتمالی این حالت چه می‌باشد؟

ج- چه پیش‌آگهی را برای این دام پیشنهاد می‌کنید؟