

# بررسی ضایعات هیستوپاتولوژی بیماری برونشیت عفونی طیور در استان فارس

دکتر محمد موذنی - عضو هیات علمی مجتمع آموزش عالی یاسوج  
دکتر حبیب الله دادرس - عضو هیات علمی دانشکده دامپزشکی دانشگاه شیراز  
دکتر احمد عریان - عضو هیات علمی دانشکده دامپزشکی دانشگاه شیراز  
سال تحقیق: ۱۳۷۱

## چکیده

در این گزارش ضایعات بافتی ارگانهای مختلف مرغانی که از نظر کلینیکی و کالبدگشائی به بیماری برونشیت عفونی مشکوک بوده‌اند، مورد بررسی قرار گرفته است. بدین منظور از نای، کلیه، اویدوکت<sup>۱</sup>، تیموس، طحال، بورس فابریسیوس، قلب، ریه و کبد نمونه برداری شده و پس از تثبیت نمونه‌ها در محلول بافر فرمالین ۱۰٪ مقاطع لازم تهیه و توسط میکروسکوپ نوری مورد بررسی قرار گرفت.

در نای تجمع آگزودا در مجرا، کنده شدن سلولهای مخاطی، واکوتله شدن و متاپلازی سلولهای مخاطی، نفوذ سلولهای آماسی در لایه مخاطی و زیرمخاطی، پرخونی عروق خونی، از بین رفتن غدد موکوسی و ادم در مخاط و لایه زیر مخاطی مشاهده گردید.

در کلیه نکروز و واکوتله شدن سلولهای پوششی لوله‌های کلیوی، نفرتیت بیتابینی، خیزکلیوی، پرخونی، خون ریزی و رسوب اورات دیده شد.

در اویدوکت از بین رفتن مژکهای سلولهای پوششی، نفوذ سلولهای آماسی در لایه‌های مخاطی و زیرمخاطی، پرخونی عروق خونی و خیز در ناحیه زیرمخاطی وجود داشت.

## مقدمه

در حال حاضر علی‌رغم پیشرفتهای چشمگیر در زمینه‌های مختلف پرورش طیور، متأسفانه سالانه خسارات اقتصادی قابل توجهی در اثر بروز بیماریهای مختلف، خصوصاً بیماریهای عفونی به صنعت مرغداری وارد می‌شود. در میان بیماریهای عفونی، عفونتهای تنفسی از شایعترین مشکلات صنعت مرغداری به شمار می‌آید (۵) و یکی از مهمترین بیماریهای تنفسی طیور، بیماری برونشیت عفونی است که اغلب به صورت حاد بروز می‌نماید و در هر سنی می‌تواند در طیور ایجاد بیماری بنماید. میزان واگیری این بیماری تا ۱۰۰٪ و تلفات ناشی از آن تا ۳۰٪ گزارش شده است. برونشیت عفونی در اکثر نقاط جهان شایع می‌باشد و در ایران برای اولین بار در سال ۱۳۴۵ توسط مؤسسه رازی گزارش شده است. به نظر می‌رسد این بیماری در اکثر نقاط ایران شایع باشد ولی گزارش مدون و موثقی در رابطه با شیوع آن در استان فارس وجود نداشت و بعضی از کارشناسان در مورد وجود این بیماری در منطقه اظهار شک و تردید می‌نمودند. اهمیت اقتصادی این بیماری و ضرورت پیشگیری و کنترل آن ایجاب می‌نمود مطالعات گسترده‌ای پیرامون جنبه‌های مختلف این بیماری صورت بگیرد، در مطالعه حاضر ضایعات هیستوپاتولوژی ناشی از این بیماری مورد بررسی قرار گرفته و مطالعات سرولوژیک آن نیز بطور همزمان انجام شده که بطور جداگانه منتشر خواهد شد.

## کلیات

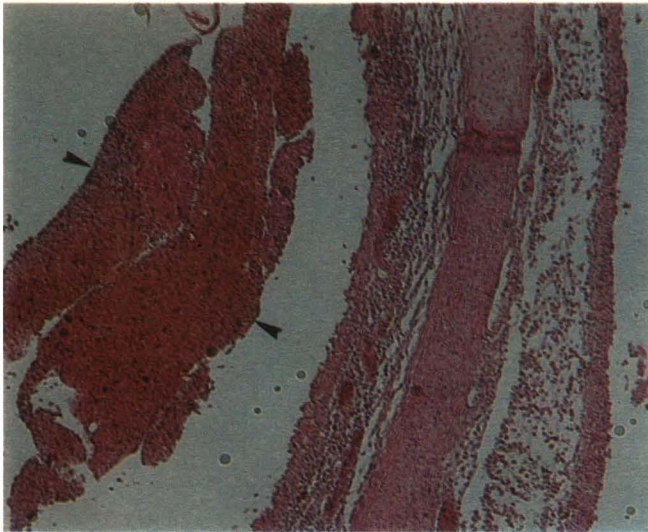
### الف: شرح مختصری درباره بیماری برونشیت عفونی

عامل بیماری، ویروسی است که اسیدنوکلئیک آن از نوع RNA بوده و از خانواده کروناویروس<sup>۳</sup>، و از جنس کروناویروس<sup>۴</sup> می‌باشد. غالباً مشاهده شده است که مرغ و خروس تنها پرندگانی هستند که بطور طبیعی بوسیله این ویروس آلوده شده و به بیماری مبتلا شده‌اند (۸). دوره کمون بیماری ۱۸ تا ۳۶ ساعت است، مرغ و خروس در تمام سنین نسبت به بیماری حساس

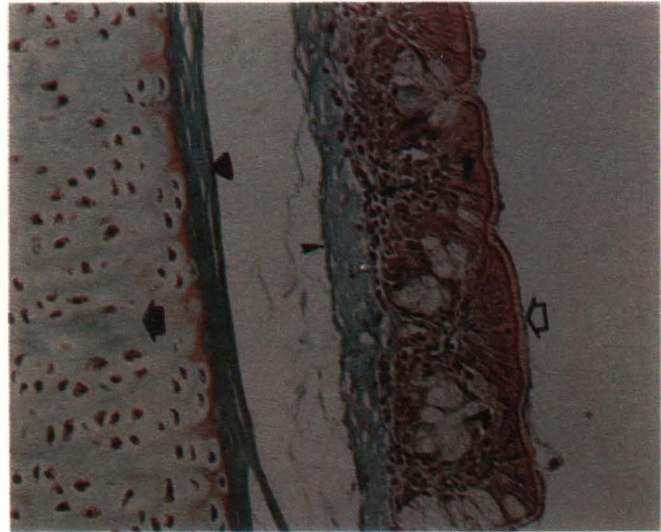
هستند اما بیماری در جوجه‌های جوان شدیدتر و تلفات آن بیشتر است (۶). ویروس به سرعت دستگاه تنفس را آلوده نموده و باعث ایجاد ضایعه در نای می‌شود. متعاقب فرم تنفسی، ممکن است فرم کلیوی بیماری ایجاد شود (۸). سویه T استرالیایی به عنوان عامل ایجادکننده ضایعات کلیوی شناخته شده است (۳). ویروس عامل بیماری از طریق هوا، کفش و لباس کارکنان، وسایل و ظروف آلوده مرغداری، جوندگان و لاشه طیور آلوده در محیط انتشار یافته و به سرعت از راه تنفسی موجب آلودگی جوجه‌ها می‌شود. در فرم تنفسی بیماری در جوجه‌های جوان علائم بلع هوا<sup>۵</sup>، سرفه<sup>۶</sup>، عطسه<sup>۷</sup>، تنفس صدادار و ترشحات بینی دیده می‌شود. جوجه‌های مبتلا حالت افسردگی داشته و کاهش مصرف آب و غذا موجب کاهش رشد و وزن آنها می‌شود. در جوجه‌های بالای ۶ هفته و در پرندگان بالغ نیز علائم شبیه به جوجه‌های جوان است اما غالباً ترشحات بینی وجود نداشته و علائم نیز خفیف تر می‌باشد (۸ و ۶). به هنگام شیوع فرم کلیوی بیماری، ابتدا علائم خفیف تنفسی وجود دارد و سپس در اثر ضایعات کلیوی کم آبی بدن، افسردگی، کاهش وزن، ژولیدگی پرها، خوردن آب زیاد، بی اشتها، تیرگی تاج، صورت و پوست و اسهال متمایل به سفید مشاهده می‌شود (۸ و ۷ و ۳). در گله‌های تخمگذار علاوه بر علائم تنفسی میزان تخمگذاری کاهش یافته و کیفیت تخم مرغ‌ها نیز نامطلوب می‌شود (۸ و ۱).

نای جوجه‌های مبتلا به فرم تنفسی، شدیداً دچار آماس بوده و تجمع مواد چرکی پنیری در محل دو شاخه شدن آن مشاهده می‌گردد (۶ و ۱۱). در فرم کلیوی، کلیه‌ها متورم بوده و توبولهای کلیوی اغلب در اثر تجمع اوراتها به حالت متسع دیده می‌شوند (۸). بیماری برونشیت عفونی باید از بیماریهای نیوکاسل، لارنگوتراکیت<sup>۸</sup> و کریزای عفونی<sup>۹</sup> تشخیص تفریقی داده شود (۸). جهت پیشگیری و کنترل بیماری رعایت دقیق و کامل اصول بهداشتی، نگهداری جوجه‌های همسن در مرغداری، تهویه مناسب و انجام واکسیناسیون ضروری است. لازم به ذکر است که قابلیت انتقال بالای بیماری و وجود سروتیپ‌های متعدد ویروس عامل ایجاد بیماری، پیشگیری از بیماری توسط واکسیناسیون را با مشکل جدی مواجه





تصویر شماره ۲- در این تصویر در داخل مجرای نای آگزودای حاوی سلولهای کنده شده مخاطی، سلولهای آماسی و تعداد زیادی RBC دیده می شود (۳)، (رنگ آمیزی H & E).



تصویر شماره ۱- در این تصویر مژکهای (۴)، سلولهای استوانه‌ای غشاء مخاطی (۵)، غدد ترشحات موکوسی (۶)، غشاء پایه (۷)، پارین مخاط (۸)، بافت پیوندی زیر مخاط (۹) و لایه غضروفی (۱۰) نای مشاهده می شود، (رنگ آمیزی Green trichrom).

و ضایعات میکروسکوپی ایجاد شده در بافتها بررسی می شد و در صورت لزوم بوسیله میکروسکوپ نوری دوربین دار از تعدادی از ضایعات عکس گرفته شد.

### نتایج

نای معمولترین قسمت از دستگاه تنفسی است که در تشخیص هیستوپاتولوژی بیماریهای تنفسی طیور مورد استفاده قرار می گیرد (۱۲). در مطالعه حاضر بعد از نای ضایعات کلیه و اویدوکت نیز به دقت مورد مطالعه و بررسی قرار گرفته اند. جهت دیدن ضایعات احتمالی بیماری در نقاط دیگر بدن علاوه بر سه ارگان فوق، از تیموس، طحال، بورس فابریسیوس، قلب، ریه و کبد نمونه گیری بعمل آمد و ضایعات بیماری در این اندامها نیز مطالعه و بررسی شده است. با توجه به اهمیت ویژه نای در تشخیص بیماری برونشیت عفونی تصویر شماره ۱ به منظور نشان دادن ساختمان طبیعی دیواره این عضو در مرغ سالم تهیه شده است.

#### الف - ضایعات مشاهده شده در نای

در نای تعدادی از نمونه‌ها آگزودا مشاهده شد که نوع آگزودا در بعضی نمونه‌ها موکوسی و در بعضی حاوی سلولهای آماسی و در برخی فاقد هر گونه سلول آماسی بود. در نمونه‌هایی که سلولهای آماسی در آگزودا دیده می شد نوع سلول با توجه به مرحله بیماری متغیر بود. غالباً در ترکیب آگزودا علاوه بر سلولهای آماسی، سلولهای کنده شده مخاطی و تعداد زیادی گلبول قرمز دیده می شد (تصویر ۲). در بعضی از نمونه‌های مشاهده شده، تعدادی

سلولهای پوششی لوله‌های کلیوی (۱۰ و ۱۱ و ۱۲). Crinion و همکاران (۱۹۷۱) ضایعات زیر را در اویدوکت پرندگان مبتلا به بیماری گزارش کرده‌اند: نفوذ خفیف سلولهای آماسی در لایه مخاطی دیواره اویدوکت، از بین رفتن مژکهای سلولهای اپی لیلیال و وقوع ادم در بافت زیر مخاطی دیواره اویدوکت (۲).

### مواد و روش کار

در ابتدا لاشه‌های طیور تلف شده یا در حال احتضار که مشکوک به ابتلاء بیماری برونشیت عفونی بودند از مرغداریهای گوشتی اطراف شهرستان شیراز در بخش طیور دانشکده دامپزشکی دانشگاه شیراز جمع آوری و پس از کالبد گشائی ضایعات اندامهای داخلی آنها مورد بررسی قرار گرفت. در صورتی که در لاشه‌ای ضایعات ظاهری بیماری برونشیت عفونی مشاهده می شد، از نای، کلیه و اویدوکت و احیاناً سایر اندامهای آن جهت مطالعات هیستوپاتولوژی نمونه گیری بعمل می آمد. نمونه‌های مذکور در بافرفرمالین ۱۰٪ قرار گرفته و ۲۴ ساعت بعد فرمالین نمونه‌ها تعویض گردید. سپس مراحل مختلف آبگیری ۱، ۴، شفاف سازی ۱۵ و منسجم شدن بافت با عبور از محلولهای آب مقطر، الکل، گزیلول ۱۷ و پارافین توسط دستگاه اتوتکنیکون ۱۸ به طور خودکار انجام گرفت و نمونه‌های آماده شده توسط پارافین قالب گیری ۱۹ شده و بوسیله میکروتوم ۲۰ مقاطعی به ضخامت ۵-۶ میکرون از آنها تهیه گردید. مقاطع بافتی حاصله به روش همتاکسیلین و اتونیزین ۲۱ رنگ آمیزی شده و با میکروسکوپ نوری مورد مشاهده قرار گرفت

می نماید (۸).

اگر چه برای بیماری برونشیت عفونی درمان اختصاصی وجود ندارد ولی انجام اقداماتی مانند افزایش درجه حرارت مرغداری، جلوگیری از بروز استرس، استفاده از آنتی بیوتیکهای وسیع الطیف، تهویه مناسب، دادن الکترولیت ها و مولتی ویتامین و همچنین قرار دادن آب تازه و خنک و غذای کافی می تواند تا حدی در کاهش تلفات و ضایعات بیماری در گله مؤثر باشد (۴).

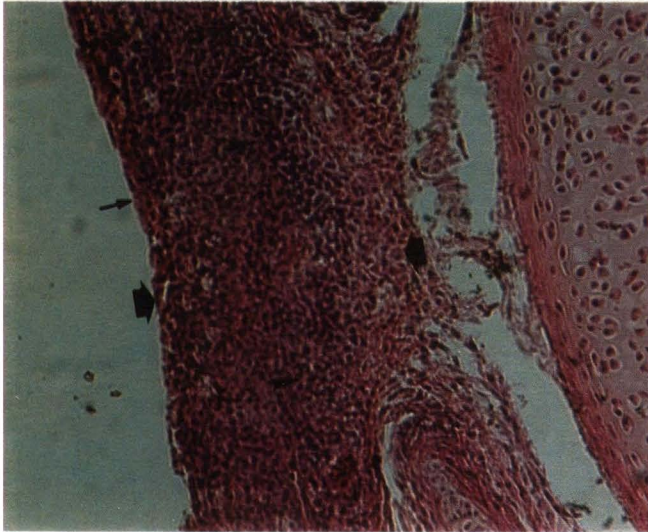
#### ب - ضایعات هیستوپاتولوژی

##### بیماری برونشیت عفونی

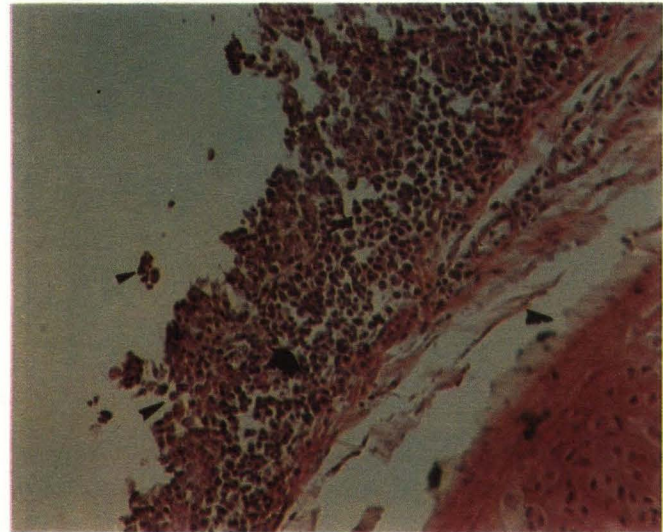
Garside (۱۹۶۵)، Martin Mac-Donald، Pohl (۱۹۷۰)، Vander Heide و همکاران (۱۹۷۳)، Hofstad (۱۹۷۴)، (۱۹۸۴) ضمن مطالعه و بررسی ضایعات هیستوپاتولوژی بیماری برونشیت عفونی در نای پرندگان مبتلا نفوذ سلولهای آماسی در مخاط و لایه‌های عمقی تر، افزایش ضخامت لایه مخاطی، از بین رفتن مژکهای ۱۰ سلولهای غشاء مخاطی، از بین رفتن غدد موکوسی، پرخونی عروق خونی و خون ریزی در مخاط و زیر مخاط، ادم در لایه مخاطی، واکونله شدن ۱۱ و کنده شدن ۱۲ سلولهای مخاطی و تجمع آگزودا در داخل نای را گزارش نموده‌اند (۵ و ۶ و ۹ و ۱۰ و ۱۴).

Pohl (۱۹۷۴)، Riddell (۱۹۸۷) و Randall (۱۹۹۱) ضایعات هیستوپاتولوژی زیر را در کلیه مرغان مبتلا به فرم کلیوی بیماری برونشیت عفونی گزارش نموده‌اند: نفوذ خفیف سلولهای آماسی در بافت بینابینی، متاپلازی، واکونله شدن، کنده شدن و نکروز





تصویر شماره ۴- در این تصویر از بین رفتن مزکهای سلولهای مخاطی (◀)، نفوذ سلولهای آماسی در مخاط نای (▶) و افزایش ضخامت مخاط (●) مشاهده می‌شود، (رنگ آمیزی H & E).



تصویر شماره ۳- در این تصویر کنده شدن سلولهای مخاطی (◀) و تخریب مخاط (●) و نفوذ سلولهای آماسی در مخاط (▶)، ادم در لایه زیر مخاطی (◀) و از بین رفتن غدد موکوسی (●) نای مشاهده می‌شود، (رنگ آمیزی H & E).

### ج - ضایعات مشاهده شده در اویدوکت

در نمونه‌های مشاهده شده، سلولهای استوانه‌ای دیواره اویدوکت، مزکهای خود را از دست داده بودند (تصویر ۱۲) و سلولهای آماسی به صورت خفیف در لایه‌های مخاطی و زیرمخاطی اویدوکت مشاهده می‌شد (تصویر ۱۲). عروق خونی دیواره اویدوکت پر خون بوده (تصویر ۱۲) و در دیواره اویدوکت به ویژه در ناحیه زیرمخاطی خیز و ادم مشاهده می‌شد (تصویر ۱۲).

### د - ضایعات مشاهده شده در سایر اندامها

در تیموس کاهش تعداد لنفوسیت‌ها و پرخونی عروق خونی، در طحال کاهش تعداد لنفوسیت‌ها، پرخونی عروق خونی و خون ریزی و در بورس فابریسیوس آتروفی فولیکولها، ادم در بافت بین فولیکولی، کاهش تعداد لنفوسیت‌ها و پرخونی عروق قابل رویت بود.

در قلب نفوذ بسیار خفیف سلولهای آماسی در بین تارهای عضلانی و پرخونی عروق خونی، در ریه‌ها نفوذ شدید سلولهای آماسی در بافت بینابینی، پرخونی عروق خونی و از بین رفتن برونش‌ها، برونشولها و آلئولها و در کبد پرخونی شدید عروق خونی مشاهده گردید.

## بحث

### الف - نای

در مقاطع طولی و عرضی بیشتر نمونه‌ها در داخل نای آگزودا وجود داشت (تصویر ۲). این نتیجه با نتایج

پوششی کنده شده و بداخل مجرا افتاده بودند. در بیشتر نمونه‌ها شدت نکروز خفیف بوده و در مواردی در اثر نکروز سلولها، ساختمان لوله‌های کلیوی تخریب شده بود (تصاویر ۶ و ۸). در تعدادی از نمونه‌ها واکونله شدن سلولهای پوششی لوله‌های کلیوی مشاهده گردید و سلولهای پوششی لوله‌های کلیوی به حالت حفره‌دار دیده می‌شدند (تصویر ۷).

در تعدادی از نمونه‌های مورد مطالعه نفزیت بینابینی و نفوذ سلولهای آماسی در بافت بینابینی کلیه قابل رویت بود. سلولهای آماسی بسته به مرحله بیماری شامل هتروفیل، لنفوسیت، ماکروفاژ و سلولهای پلاسما بودند.

لازم به ذکر است که نفوذ سلولی در تعداد کمی از نمونه‌ها وجود داشت و از شدت کمی نیز برخوردار بود و در بعضی از نمونه‌ها نیز به صورت موضعی و کانونی دیده می‌شد (تصاویر ۶ و ۸ و ۹).

در تعداد کمی از نمونه‌های مورد مطالعه در نمونه‌های کلیوی خیز و ادم قابل رویت بود (تصویر ۱۰).

در بعضی از نمونه‌های مشاهده شده در بافت کلیه پرخونی و گاهی خون ریزی دیده می‌شد. طیف پرخونی و خون ریزی از خفیف تا بسیار شدید متغیر بود (تصاویر ۸ و ۹).

در یک مورد از نمونه‌های مورد مطالعه در کلیه نقرس مشاهده گردید. در اطراف کریستالهای نقرسی واکنش سلولی نیز اتفاق افتاده بود و سلولهای واکنش کننده اغلب ماکروفاژ و هیستوسیت بافتی بودند (تصویر ۱۱).

از سلولهای مخاطی از لایه مخاطی جدا شده و یا در حال جدا شدن بودند (تصویر ۳). در تمامی نمونه‌های مشاهده شده سلولهای استوانه‌ای لایه مخاطی، مزکهای خود را به کلی از دست داده بودند (تصاویر ۲ و ۳ و ۴). در بعضی از نمونه‌ها سلولهای مخاطی نای حالت واکونله پیدا کرده و مخاط نای نیز حفره‌دار شده بود (تصویر ۵). در تعداد کمی از نمونه‌های مشاهده شده سلولهای مخاطی نای دچار متاپلازی شده و از حالت استوانه‌ای به حالت سنگفرشی تغییر وضعیت داده بودند (تصویر ۵).

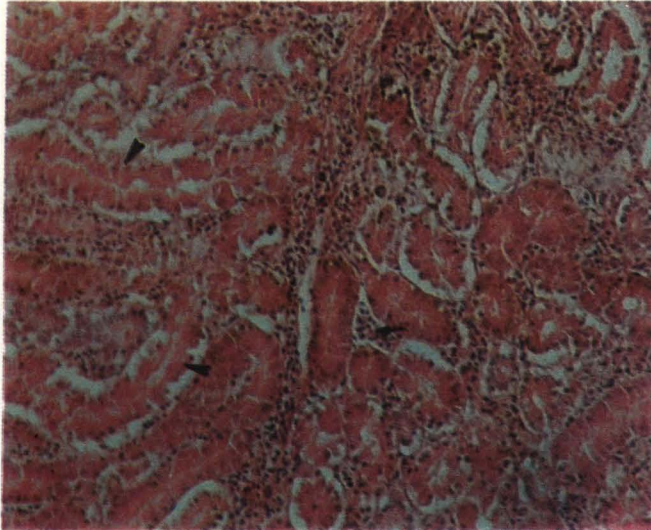
سلولهای اسپرمیو-هیلمارتر و فیل هلفوسیت‌ها، ماکروفاژها و سلولهای پلاسما به مجموعه‌ای از ویچنمورده‌نهلود. شدت نفوذ سلولهای آماسی از حالات خفیف تا شدید متغیر بود. گاهی نفوذ سلولهای آماسی موجب افزایش ضخامت لایه مخاطی شده بود. در بعضی موارد سلولهای آماسی علاوه بر مخاط در لایه‌های عمقی تر نای نیز نفوذ نموده بودند (تصاویر ۳، ۴ و ۵).

در تعدادی از نمونه‌ها عروق خونی لایه‌های مخاطی و زیر مخاطی پر خون دیده می‌شد (تصویر ۵). در بیشتر نمونه‌های مشاهده شده اثری از غدد موکوسی در مخاط نای دیده نمی‌شد (تصویر ۳). در تعدادی از نمونه‌ها مخاط نای و گاهی بافت زیر مخاطی دچار ادم شده بود (تصویر ۳).

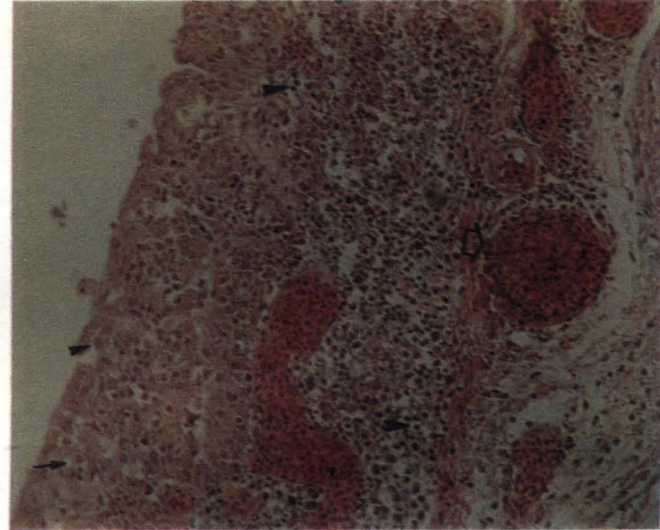
### ب - ضایعات مشاهده شده در کلیه

در بعضی از نمونه‌ها، نکروز سلولهای پوششی دیواره لوله‌های کلیوی مشهود بود. در مواردی سلولهای





تصویر شماره ۶- در این تصویر نکروز سلولهای پوششی و تخریب بعضی از لوله‌های کلیوی (◀) بهمراه نفوذ خفیف سلولهای آماسی در فضای بین لوله‌ها (◀) دیده می‌شود، (رنگ آمیزی H & E).



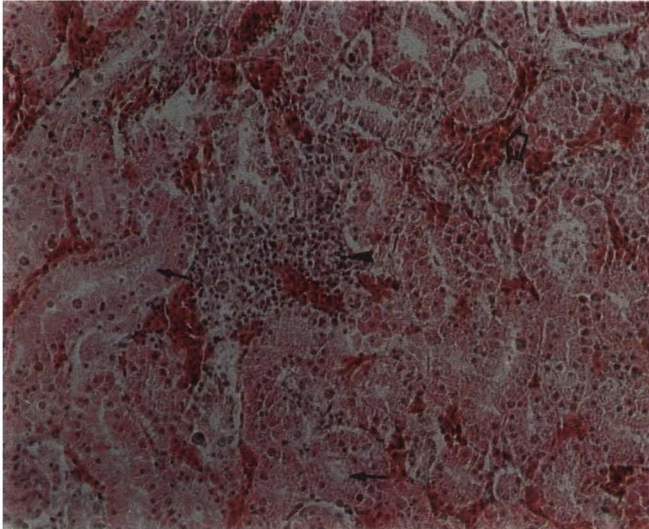
تصویر شماره ۵- متاپلازی سنگفرشی در سلولهای مخاطی (◀)، پرخونی عروق خونی (◀)، نفوذ سلولهای آماسی در مخاط و زیر مخاط (◀) و نیز واکوئله شدن سلولهای مخاطی (◀) نای در این تصویر مشاهده می‌شود، (رنگ آمیزی H & E).

مخاط نای و احیاناً لایه زیر مخاطی بیشتر نمونه‌ها نفوذ سلولهای آماسی صورت گرفته بود (تصاویر ۳، ۴ و ۵) که این نتیجه با نتایج Garsid (۱۹۶۵)، McDonald و Martin (۱۹۷۰)، Hofstad (۱۹۸۴) مطابقت دارد (۵ و ۶ و ۷ و ۹ و ۱۴). عدم وقوع نفوذ سلولهای آماسی در مخاط و لایه‌های زیر مخاطی در تعداد کمی از نمونه‌ها نیز با نتایج McDonald و Martin (۱۹۷۰) و Vander Heide (۱۹۷۳) همخوانی دارد (۹ و ۱۴). حضور سلولهای آماسی در لایه مخاطی به منظور مقابله با تهاجم ویروس به سلولهای غشاء مخاطی صورت می‌گیرد. واکنش اسامی بر علیه ویروس برونشیت عفونی عبارت است از نفوذ گسترده لنفوسیت‌ها، پلاسماسل‌ها و هیستوسیت‌ها در بافت زیر پوششی و لایه‌های عمقی تر مخاط (۵). همانند هر نوع آماس دیگر معمولاً در مراحل ابتدائی بیماری سلولهای آماسی بیشتر از نوع هتروفیل‌ها هستند در حالی که اگر مدتی از شروع بیماری گذشته باشد سلولها بیشتر از نوع ماکروفاژها و لنفوسیت‌ها می‌باشند. به هر حال در مراحل پایانی بیماری نفوذ گسترده سلولهای تک هسته‌ای در مخاط نای اتفاق می‌افتد (۴۲). احتمالاً شدت نفوذ سلولهای آماسی در لایه‌های مخاطی و زیر مخاط به عواملی مثل مرحله بیماری، سنویه ویروس و میزان بیماری زایی آن و وضعیت ایمنی بدن بستگی دارد. پرخون بودن عروق خونی لایه‌های مخاطی و زیر مخاطی (تصویر ۵) در مشاهدات این مطالعه با نتایج Garsid (۱۹۶۵)، Pohl (۱۹۷۴) و Hofstad (۱۹۸۴) مطابقت دارد (۵ و ۶ و ۱۰). به احتمال زیاد علت اصلی پرخونی وقوع فرآیند آماس حاد در عضو مربوطه

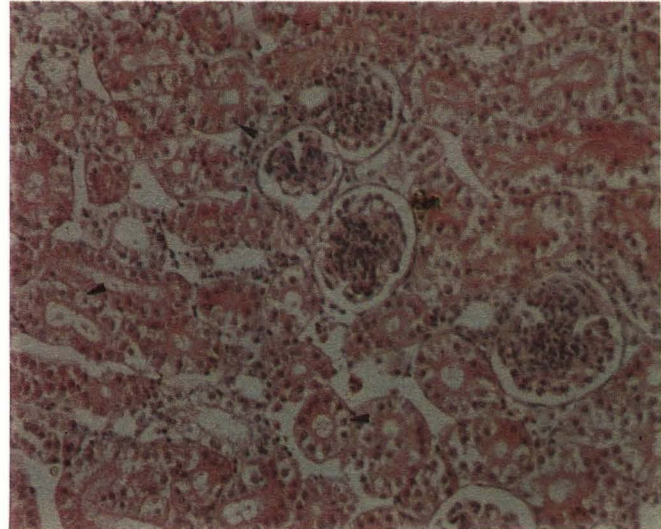
مرگ می‌شوند، احتمال از بین رفتن آنها در فاصله زمانی بین مرگ تا زمان نمونه‌گیری را نمی‌توان رد کرد. در تعدادی از نمونه‌ها، سلولهای مخاطی نای حالت واکوئله پیدا کرده بود (تصویر ۵)، این نتیجه با نتایج Pohl (۱۹۷۴) همخوانی دارد (۱۰). در تعدادی از نمونه‌ها نیز در لایه مخاطی حفراتی تشکیل شده بود که این نتیجه با نتایج Hofstad (۱۹۸۴) مطابقت داشت (۶). واکوئله شدن سلولها نشان دهنده تغییرات دژنراتیو آنها و مقدمه‌ای جهت مرگ سلولی است. همچنین ممکن است واکوئله شدن سلولهای مخاطی به علت کنترل غیرطبیعی ورود و خروج مایعات و در نتیجه متورم و حجیم شدن سلولها، متعاقب حمله ویروس به غشاء سلولهای مخاطی و ایجاد تغییر در شکل و فعالیت آنها باشد (۱۳). تشکیل حفره در مخاط نای نیز ممکن است به علت از بین رفتن تعدادی از سلولها و غدد موکوسی در اثر تهاجم ویروسها به ناحیه باشد که در نتیجه آن جای خالی این سلولها و غدد به شکل حفره در مخاط دیده می‌شود. در تعدادی از نمونه‌های مورد مطالعه سلولهای مخاطی نای دچار متاپلازی شده و از حالت استوانه‌ای به حالت سنگفرشی تغییر وضعیت داده بودند (تصویر ۵). این نتیجه با نتایج Garsid (۱۹۶۵) مطابقت داشت (۵). سلولهای استوانه‌ای غالباً ساختمان استوانه‌ای خود را حفظ می‌کنند، اگر چه ممکن است به شکل مکعبی یا سنگفرشی درآیند (۵). علت اصلی وقوع متاپلازی در این بیماری مشخص نیست اما ممکن است علاوه بر آماس ناحیه ورود، فشار حاصل از تجمع مقدار زیادی از گزودا در داخل نای بر سلولهای غشاء مخاطی نیز در ایجاد این حالت مؤثر باشد. در نمونه‌های بررسی شده در مطالعه حاضر در

Garsid (۱۹۶۵) و Hofstad (۱۹۸۴) مطابقت دارد (۵) و احتمالاً گزودا در اثر تجمع مایعات و سلولها برای مقابله با آسیب وارده از سوی ویروسها به ناحیه مخاطی بوجود می‌آید. طبق گزارش Garsid (۱۹۶۵) گزودا بدون سلول آماسی و طبق گزارش Hofstad (۱۹۸۴) گزودا ممکن است حاوی سلولهای آماسی یا بدون آنها باشد (۵ و ۶). گزودایی که در این مطالعه مشاهده شد در بعضی نمونه‌ها موکوسی و در بعضی حاوی سلولهای آماسی و در مواردی فاقد هر نوع سلول بود. وجود یا عدم وجود سلولهای آماسی در داخل گزودا احتمالاً به مرحله بیماری بستگی دارد. عدم وجود گزودا در داخل نای در بعضی از نمونه‌ها ممکن است به علت از بین رفتن گزودای موجود در نای در مراحل تثبیت و آماده سازی بافتی باشد. در بیشتر نمونه‌های مشاهده شده در مطالعه حاضر تعدادی از سلولهای اپی تلیال لایه مخاطی نای از مخاط جدا شده و یا در حال جدا شدن بودند (تصویر ۳). این حالت در مطالعات محققان دیگر نیز گزارش شده است (۱۰ و ۱۲). حساس بودن سلولهای اپی تلیال مخاط نای در مقابل آسیب وارده باعث نکروز و کنده شدن آنها می‌گردد (۱۳). میزان کنده شدن این سلولها از مخاط احتمالاً به شدت بیماری و میزان آسیب وارده به آنها بستگی دارد. از بین رفتن مژکهای سلولهای استوانه‌ای لایه مخاطی نای (تصاویر ۲ و ۳ و ۴) در مطالعه حاضر با نتایج Garsid (۱۹۶۵) و Pohl (۱۹۷۴) مطابقت دارد (۵ و ۱۰). سلولهای مژکدار مخاط نای در مقابل آسیب وارده از سوی ویروس حساس بوده و سریعاً مژکهای خود را از دست می‌دهند (۱۳). همچنین با توجه به اینکه مژکها با سرعت زیادی دچار تغییرات پس از





تصویر شماره ۸- در این تصویر نفوذ سلولهای آماسی به صورت موضعی در کلیه (◀)، وقوع خونریزی (●) و همچنین نکروز خفیف سلولهای پوششی لوله‌های کلیوی (●) مشاهده می‌شود، (رنگ آمیزی H & E).



تصویر شماره ۷- در این تصویر واکنش‌شدن سلولهای پوششی کلیوی (◀) مشاهده می‌شود، (رنگ آمیزی H & E).

از آن به بعد لنفوبلاستها، لنفوسیت‌ها و ماکروفاژها جای هتروفیلها را می‌گیرند (۱۰).

نفریت بینابینی ناشی از سویه H<sub>2</sub>S ویروس برونشیت عفونی که بوسیله نفوذ گسترده لنفوسیتها و پلاسماسل‌ها در بافت بینابینی مشخص می‌شود نیز در این بیماری گزارش شده است (۱۱).

نفوذ سلولی مشاهده شده در بافت بینابینی کلیه در بیشتر نمونه‌ها خفیف بود و در تعدادی از نمونه‌ها مشاهده نمی‌شد. با توجه به اینکه وجود سویه T استرالیائی ویروس برونشیت که عامل اصلی ایجاد نفریت بینابینی است، در منطقه فارس مورد بررسی قرار نگرفته است، ممکن است ضایعات کلیوی مشاهده شده در این بررسی در اثر آلودگی به سویه‌های دیگر ویروس برونشیت عفونی ایجاد شده باشد.

با توجه به اینکه بسیاری از بیماریهای عفونی باعث نفوذ سلولهای آماسی در بافت بینابینی کلیه می‌شود به سادگی نمی‌توان نفریت بینابینی را علامتی اختصاصی برای تشخیص هیستوپاتولوژی بیماری برونشیت عفونی تلقی کرد.

وجود یا عدم وجود نفریت بینابینی و نیز میزان نفوذ سلولهای آماسی در بافت بینابینی و همچنین نوع سلولهای آماسی به عواملی همچون سویه ویروس، مرحله بیماری و شدت بیماری برونشیت عفونی بستگی دارد.

در تعداد کمی از نمونه‌ها خیز کلیوی مشاهده گردید (تصویر ۱۰). عوامل متعددی موجب بروز خیز کلیوی می‌شوند، یکی از علل وقوع این عارضه افزایش نفوذ پذیری مویرگها نسبت به مایعات در اثر کمبود اکسیژن است. فرآیند آماس حاد نیز می‌تواند علت وقوع خیز کلیوی باشد (۱۳).

محو و نامشخص شده باشد (۱۲)، چنین حالتی در مطالعه حاضر مشاهده نشد.

وقوع نکروز در بعضی از لوله‌ها و نه در همه آنها در این مطالعه نشان می‌دهد که این ضایعه در اثر تغییرات پس از مرگ نبوده است. وقوع یا عدم وقوع نکروز و نیز شدت آن، ممکن است به سویه ویروس و میزان بیماری زایی آن در کلیه، مرحله بیماری و همچنین عوامل مساعدکننده مثل مصرف بی‌رویه آنتی بیوتیکها، ارتباط داشته باشد.

ویروس می‌تواند از طریق تکثیر در داخل سلول و متلاشی کردن آن، تولید سم یا آنزیمهای لیزوزومی در داخل سلول، اختلال در پروتئین سازی سلول و یا تخریب غشاء سلول، زمینه نکروز سلولهای پوششی لوله‌های کلیوی را فراهم نموده باشد (۱۳).

واکنش‌شدن سلولهای پوششی لوله‌های کلیوی (تصویر ۷) در تعدادی از نمونه‌ها مشاهده شد، این نتیجه با نتایج Pohl (۱۹۷۴) و Riddell (۱۹۸۷) مطابقت دارد (۱۰ و ۱۲). این گونه تغییرات دژنراتیو مقدمه‌ای بر نکروز سلولهای پوششی توپولها می‌باشد. احتمالاً واکنش‌شدن سلولها به علت تهاجم ویروس می‌باشد که موجب کنترل غیر طبیعی ورود و خروج مایعات و متورم و حجیم شدن سلول می‌گردد.

نفوذ سلولهای آماسی در بافت بینابینی کلیه (تصاویر ۶ و ۸ و ۹). با نتایج Pohl (۱۹۷۴)، Riddell (۱۹۸۷) و Randall (۱۹۹۱) مطابقت دارد (۱۰ و ۱۱ و ۱۲). در مراحل ابتدائی بیماری ناشی از سویه T استرالیائی ویروس برونشیت عفونی، نفوذ هتروفیلها در بافت بینابینی اتفاق می‌افتد و تا هشت روز پس از آلودگی این سلولها نوع غالب سلولهای آماسی هستند و

می‌باشد. وجود یا عدم وجود پرخونی و همچنین شدت آن را می‌توان با سویه ویروس و شدت بیماری زایی آن و نیز مرحله بیماری مرتبط دانست.

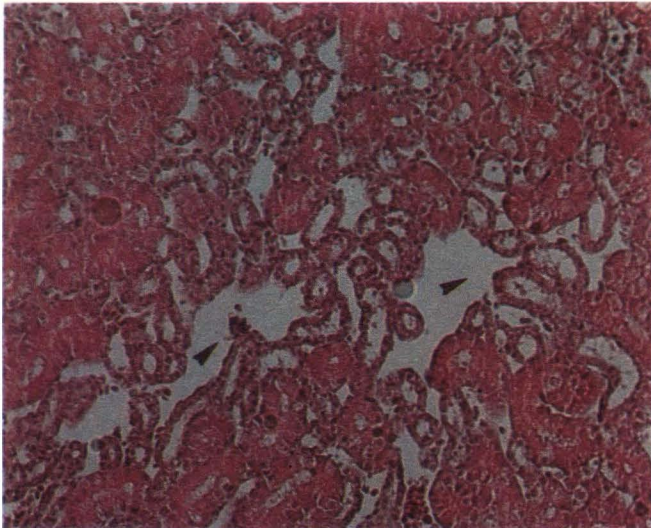
در بیشتر نمونه‌های بررسی شده اثری از غدد موکوسی در مخاط نای دیده نمی‌شد (تصویر ۳). این نتیجه با نتایج Garsid (۱۹۶۵) مطابقت دارد (۵). در اثر آلودگی غدد موکوسی شکل طبیعی خود را از دست می‌دهند (۱۲). احتمالاً از بین رفتن غدد موکوسی به علت حساسیت سلولهای این غدد در مقابل تهاجم ویروس و آماس ایجاد شده و تخریب این سلولها پس از گذشت مدت کوتاهی از شروع بیماری است.

وجود خیز در تعدادی از نمونه‌های مخاط نای (تصویر ۳) نیز با یافته‌های Vander Heide (۱۹۷۳) و Pohl (۱۹۷۴) مطابقت داشت (۱۰ و ۱۴). در این بیماری در مخاط نای ادم یا خیزی کم مشاهده می‌شود و یا اصلاً دیده نمی‌شود (۱۴). ادم می‌تواند در اثر آماس حاد ناحیه به وجود آید. همچنین افزایش نفوذ پذیری مویرگها نسبت به مایعات در اثر کمبود اکسیژن ناشی از کاهش جریان هوا در نای به علت تجمع اگزودا نیز می‌تواند عاملی برای وقوع ادم در ناحیه باشد (۱۳).

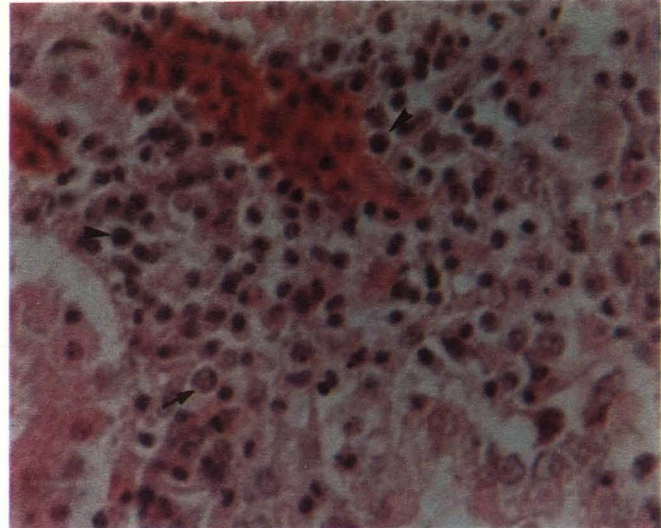
#### ب - کلیه

در تعدادی از نمونه‌ها، سلولهای پوششی لوله‌های کلیوی دچار نکروز شده بود (تصاویر ۸ و ۹)، این نتیجه با نتایج Pohl (۱۹۷۴) و Riddell (۱۹۸۷) مطابقت دارد (۱۰ و ۱۲). در بعضی از نمونه‌ها شدت نکروز باعث تخریب ساختمان لوله‌های کلیوی شده بود. در این بیماری از ۹ روز بعد از آلودگی نکروز لوله‌ها و در بعضی موارد تخریب آنها گزارش شده است (۱۰). ممکن است قسمتهائی از ساختمان کلیه در اثر نکروز





تصویر شماره ۱۰- در این تصویر خیز کلیوی که موجب ایجاد فاصله در بین لوله‌های کلیوی شده است مشاهده می‌گردد (H & E، رنگ آمیزی).



تصویر شماره ۹- تصویر شماره ۱۲ با بزرگنمایی ۵۹۰ سلولهای آماسی غالباً از نوع لنفوسیت (H) و ماکروفاژ (H) می‌باشند.

پلاسماسل‌ها و لنفوسیت هستند دیده می‌شود (۲). در نمونه‌های مشاهده شده عروق خونی دیواره اویدوکت به ویژه در ناحیه پارین مخاط پر خون بود (تصویر ۱۲). وقوع فرآیند آماس حاد و نیز عدم خون گیری از لاشه‌ها می‌توانند از جمله علل احتمالی پرخونی عروق خونی دیواره اویدوکت بوده باشند. در نمونه‌های مشاهده شده در دیواره اویدوکت به ویژه در ناحیه زیر مخاطی خیز وادم مشاهده شد (تصویر ۱۲)، این نتیجه با نتایج Crinion و همکاران (۱۹۷۱) مطابقت دارد (۲). افزایش نفوذپذیری مویرگها نسبت به مایعات در اثر کمبود اکسیژن و نیز وقوع فرآیند آماس حاد را می‌توان از عوامل احتمالی خیز در این ناحیه دانست.

#### د - سایر اندامها

کاهش تعداد لنفوسیت‌ها در اعضای لنفاوی احتمالاً به علت حمله ویروس به این اندامها و از بین رفتن تعدادی از سلولهای آنها از جمله لنفوسیتها بوده است. همچنین این مسئله ممکن است در اثر مهاجرت تعداد زیادی از لنفوسیتها برای مقابله با تهاجم ویروس به نقاط دیگر بدن از جمله نای و کلیه بوده باشد. پرخونی عروق خونی ممکن است در اثر فرآیند آماس حاد و نیز عدم خون گیری از لاشه‌ها باشد، نفوذ سلولهای آماسی در قلب و ریه می‌تواند در اثر آلودگی به عفونتهای ثانویه با کتربائی یا عفونتهای ویروسی دیگر بوجود آمده باشد، اگر چه احتمال گسترش عفونت برونشیت عفونی به ریه و قلب نیز وجود دارد. ضایعات میکروسکوپی مشاهده شده در این مطالعه با ضایعات هیستوپاتولوژی بیماری برونشیت

#### ج - اویدوکت

در نمونه‌های مشاهده شده در این مطالعه سلولهای استوانه‌ای دیواره اویدوکت مزکهای خود را از دست داده بودند (تصویر ۱۲). این حالت در تحقیق دیگری نیز گزارش شده است (۱۲). از بین رفتن مزکها احتمالاً به علت حساسیت آنها در مقابل حمله ویروس به سلولهای پوششی دیواره اویدوکت بوده است. در تعدادی از نمونه‌ها، سلولهای آماسی در لایه‌های مخاطی و زیر مخاطی دیواره اویدوکت نفوذ کرده بود (تصویر ۱۲). این نتیجه با نتایج محققان دیگر از جمله Crinion و همکاران (۱۹۷۱) مطابقت دارد (۳ و ۱۲). طبق یافته‌های Crinion و همکاران در روز دوم بعد از آلودگی نفوذ خفیف سلولهای آماسی در دیواره اویدوکت رخ داده و تا روز دهم تعداد این سلولها زیاد شده و در روز یازدهم بعد از آلودگی نواحی کانونی لنفوسیت‌ها برای اولین بار در دیواره اویدوکت مشاهده شده است (۲). همچنین وجود کانونهای لنفوسیتی و نفوذ سلولی در لایه پارین مخاط و بافت بین لوله‌ای اویدوکت گزارش شده است (۱۲). در نمونه‌های مشاهده شده در این بررسی، نفوذ سلولی در دیواره اویدوکت نسبتاً خفیف بود و علت احتمالی آن حاد بودن بیماری و تلف شدن سریع پرندگان در اثر عوارض تنفسی یا کلیوی بوده است. مشاهده نشدن کانونهای لنفوسیتی نیز احتمالاً به همین علت بوده است. Crinion و همکاران اظهار نموده‌اند که تا بیست و دو روز بعد از آلودگی، لنفوسیت‌ها و پلاسماسل‌ها به صورت خفیف در دیواره اویدوکت مشاهده می‌شود، در فاصله ۴۰ تا ۸۰ روز پس از آلودگی در دیواره اویدوکت ندول‌های لنفاوی متعدد که حاوی

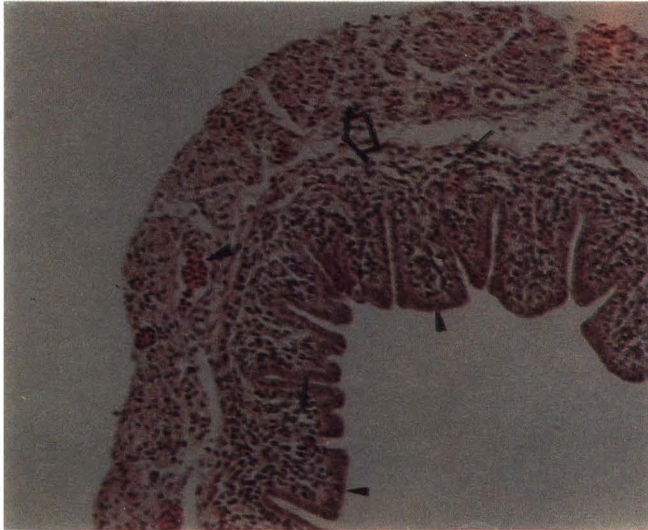
در تعدادی از نمونه‌های مشاهده شده در بافت کلیه، پرخونی عروق خونی و در تعدادی دیگر خون ریزی مشاهده شد (تصاویر ۸ و ۹). وقوع فرآیند آماس حاد و همچنین عدم خون گیری از لاشه‌ها را می‌توان از علل پرخونی کلیه دانست.

عوامل متعددی باعث وقوع خون ریزی در کلیه می‌گردد. معمولاً در بیماریهای ویروسی تعداد پلاکتها کاهش یافته و احتمال خون ریزی افزایش می‌یابد. کمبود اکسیژن نیز باعث می‌شود عروق خونی ظاهراً سالم فعالیت خود را از دست بدهند و در اثر عبور گلبولهای قرمز از دیواره آنها خون ریزی رخ بدهد. همچنین وقوع آماس حاد و نکروز در کلیه نیز می‌تواند موجب خون ریزی در کلیه بشود (۱۳). مجموعه این عوامل همراه با آسیب دیدگی عروق خونی در اثر حمله ویروس به بافت کلیه را می‌توان از علل احتمالی وقوع خون ریزی در مطالعه حاضر دانست.

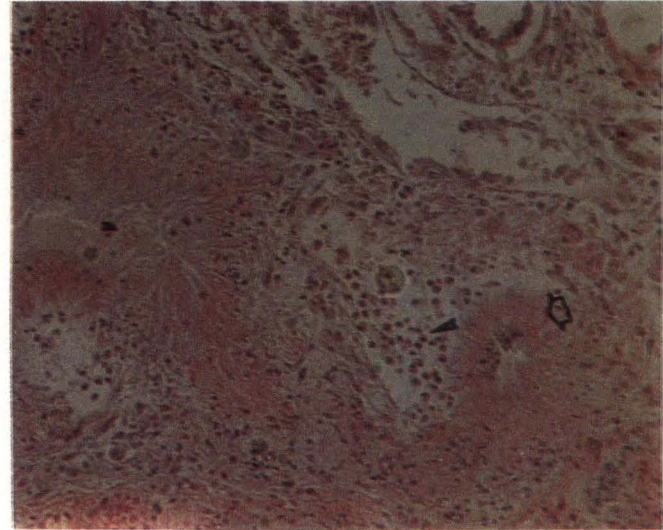
در یک مورد در کلیه نقرس مشاهده شد (تصویر ۱۱)، علت وقوع نقرس رسوب اسیداوریک و کریستالهای اورات در داخل لوله‌های کلیوی می‌باشد. معمولاً در ضایعات خاصی مثل آماس مزمن کلیه که در ترشح فعال یا دفع اسیداوریک اختلال ایجاد می‌شود چنین حالتی رخ می‌دهد (۱۳).

احتمالاً آسیب دیدگی کلیه در اثر حمله ویروس برونشیت عفونی باعث اختلال در کار کلیه و وقوع نقرس در آن شده است. واکنش سلولی در اطراف کریستالهای اورات ممکن است به علت نکروز اولیه ناشی از ترومای فیزیکی این کریستالهای نوک تیز باشد که باعث جذب سلولهای آماسی به ناحیه می‌شود. در صورتی که جیره غذایی محتوی پروتئین زیاد باشد احتمال وقوع نقرس افزایش می‌یابد.





تصویر شماره ۱۲- در این تصویر از بین رفتن مژکهای سلولهای استوانه‌ای (A) نفوذ خفیف سلولهای آماسی در لایه مخاطی و زیر مخاط (B)، پرخونی مویرگها در پارین مخاط (C) و خیزدار بودن ناحیه زیر مخاطی (D) در دیواره اویدوکت مشاهده می‌شود، (رنگ آمیزی H & E).



تصویر شماره ۱۱- در این تصویر وقوع نفرس در کلیه (A) و واکنش آماسی در اطراف کریستالهای نوک تیز اوراتی (B) دیده می‌شود، (رنگ آمیزی H & E).

PP.429-443.

7. Julian, R.T. and Willis, N.G. 1969. The nephritis syndrome in chickens caused by a Holt strain of I.B.V. Can. Vet. J. 10:18-19.

8. King, D.J. and Cavanagh, D. 1991. Infectious bronchitis in: Disease of poultry 9th Ed. Edited by Calnek, B.W.; John Barnes, H.; Beard, C.W.; Reid, W.M. and Yoder, Jr. H.W. Iowa State University Press. PP. 471-484.

9. Mac Donald, J.W. and Mc Martin, D.A. 1970. Histopathology of infectious bronchitis. Diagnostic problem. Vet Rec. 87: 729-730.

10. Pohl, R. 1974. The histopathogenesis of the nephrosis-nephritis syndrome. Avian Pathol. 3: 1-13.

11. Randall, C.J. 1991. A colour atlas of diseases of the domestic fowl and turkey. 2th Ed. With wolf publishing.

12. Riddell, C. 1987. Avian histopathology. 1st Ed. published by American Association of Avian pathologist. pp. 37-89.

13. Thamsen, R.G. 1984. General veterinary pathology. 7th Ed. W.B. Saunders Company. pp. 6-281.

14. Vander Heide; Johnson, R.B. and Bryant, E.S. 1973. Infectious bronchitis outbreaks in vaccinated poultry in connecticut. Avian Dis. 17: 542-543.

18. Autotechnicon

19. Embedding

20. Microtom

21. Hematoxylin & Eosin

#### منابع مورد استفاده

1. Cook, J.K.A. and Huggins, M.B. 1986. Newly isolated serotypes of infectious bronchitis virus: Their role in disease. Avian Pathol. 15: 129-138.

2. Crinion, R.A.P.; Ball, R.A. and Hofstad, M.S. 1971A. Abnormalities in laying chicken following exposure to infectious bronchitis virus at on day old. Avian Dis. 15: 42-48.

3. Cumming, R.B. 1969. The control of avian infectious bronchitis nephrosis in Australia. Aust. vet. J. 45: 200-203.

4. Cumming, R.B. 1970. Studies on Australian infectious bronchitis virus. IV. Apparent farm-to-farm airborne transmission of infectious bronchitis virus. Avian Dis. 14: 191-195.

5. Garsid, J.S. 1965. The histopathological diagnosis of avian respiratory infections. Vet Rec. 77: 354-366.

6. Hofstad, M.S. 1984. Avian infectious bronchitis in: Diseases of Poultry. 8th Ed. Edited by Hofstad, M.S.; Barnes, H.J.; Calnek, B.W.; Reid, W.M. and Yoder, Jr. H.W. Iowa State University Press.

## نتیجه گیری کلی

عفونی طیور که توسط محققان دیگر گزارش شده است مطابقت و همخوانی دارد. بنابراین می‌توان نتیجه گرفت که بیماری خطرناک برونشیت عفونی در استان فارس وجود دارد و دلیل عدم موفقیت در واکسیناسیون علیه این بیماری، تنوع سویه‌های ویروس برونشیت عفونی می‌باشد. مطالعات سرولوژیک بعمل آمده در بخش طیور دانشکده دامپزشکی دانشگاه شیراز که به طور همزمان با این تحقیق انجام شده، نیز مؤید این مطلب می‌باشد.

#### پاورقی‌ها

1. Infectious bronchitis
2. Oviduct
3. Coronaviridae
4. Coronavirus
5. Gasping
6. Coughing
7. Sneezing
8. Laryngotracheitis
9. Infectious coryza
10. Loss of ciliation
11. Vacuolation
12. Sloughing
13. Buffered formalin
14. Dehydration
15. Clearing
16. Impregnation
17. Xylol