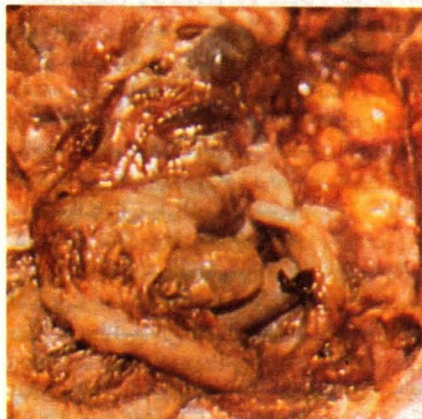

تشخیص شما چیست؟



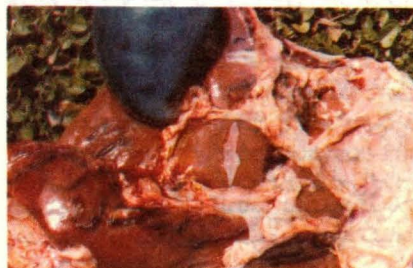
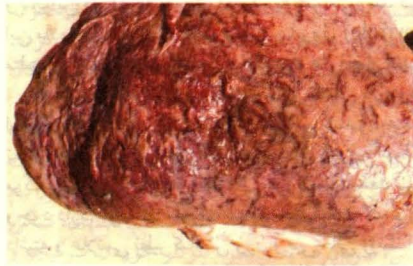مورد ۳

در گله پولتهای مرغ مادر گوشتی ۲۴ هفته‌ای که زود به تخم آمده و وضعیت خوبی دارند، افزایشی در مرگ و میر مشاهده شد. ۶ پرنده برای آزمایشات مختلف انتخاب و در همگی، محتویات زرده به صورت غلیظ و سفید در محوطه بطني دیده شد که نتیجه آن تورم ناحیه آماس بود.

الف - نام بیماری چیست؟

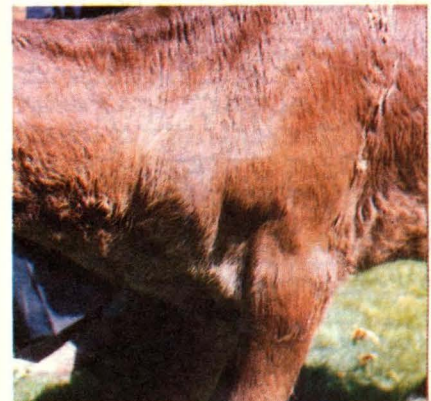ب - چه عواملی در بروز این حالت دخالت دارند؟

ج - چرا اغلب آزمایشات با کتربولوزیکی در شیوع این وضعیت توصیه میشود؟



مورد ۲

سطح پشتی و قسمتی از سطح شکمی کبد بره دو ماهه تلف شده‌ای در عکس نشان داده شده است که دارای کانالهای خونریزی در سطح کبد و زیر کیسول گلیسون می‌باشد. سیستی سرکهای آزاد در روی کبد و محوطه صفاقی دیده می‌شوند
الف) تشخیص شما چیست؟
ب) چرخه زندگی انگل به چه صورت می‌باشد؟



مورد ۱

عکس فوق نشان دهنده گوساله سه ماهه نژاد سرابی است که غده پیش‌کتفی آن به شدت بزرگ و حجیم شده است.

الف) محتمل‌ترین تشخیص چیست؟

ب) چه علائم بالینی مشاهده می‌شود؟

ج) راههای آزمایشگاهی تشخیص این بیماری کدام است؟