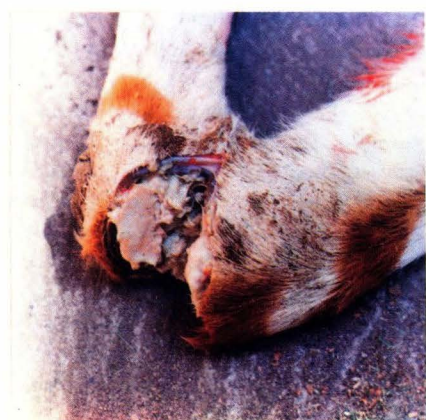


## تشخیص شما چیست؟



مورد ۳

شکل فوق برش مفصل زانوی گوساله دو ماهه تلف شده‌ای را نشان می‌دهد. گوساله فوق مدت چند روز بیمار بوده، با لنگش و سختی حرکت می‌نمود و مفاصل اندامهای حرکتی متورم و دردناک بوده است. در کالبدگشائی، در سطح برش مفاصل و در کیسه سینوویال توده چرکی فیبرینی زردرنگی مشاهده گردید.

تشخیص و اتیولوژی چنین ضایعه‌ای چیست؟



مورد ۲

در تعداد زیادی از جوجه‌های گوشتی در سن ۳ هفتگی، علائم ضعف، رنگ‌پریدگی و عدم رشد مشاهده شد (شکل فوق) و تنها دو آشیانه از ۶ آشیانه فارم، عفونت و آلودگی را نشان داد. در بسیاری از جوجه‌ها جراحات خونریزی و مرطوبی بر روی نوک بال مشاهده شد. در مطالعه کالبدگشائی بورس فابریسیوس، تیموس و طحال، آتروفی شده بودند.

(الف) نام بیماری و عامل ایجاد این وضعیت چیست؟

(ب) چگونه جوجه‌ها مبتلا شده و چرا بیماری فقط در دو آشیانه دیده شد؟



مورد ۱

در شکل فوق سر بز ۸ ماهه‌ای را مشاهده می‌نمائید که به طور یکنواخت متورم و حجیم شده است. از نظر عوارض درمانگاهی سابقه بیماری طولانی و از ۲۰ روز قبل از مراجعه که جلب توجه شده مرتباً بر حجم فکین و صورت افزوده شده است.

در روز مراجعه و تهیه عکس به هنگام معاینه، حیوان به سختی تنفس می‌نمود، تب نداشت، آب و خوراک نمی‌خورد، در ملامسه فکها و صورت تقریباً سفت و حیوان احساس ناراحتی شدید می‌کرد. بعد از ۲۴ ساعت حیوان به حالت خفگی تلف گردید. در بازرسی کالبدگشائی، استخوان فکین و صورت حجیم و باکارد قابل برش بود. در بررسی برشهای آسیب شناسی نمونه محل‌های آزرده، سلولهای استئوبلاست و استئوسیت به شدت کاهش یافته و فیبروبلاستها با هیپرپلازی جایگزین نسج استخوانی شده بود. بیماری حیوان و علت ایجاد آن چه می‌باشد.

پاسخ در صفحه ۹۶