



بررسی سرولوژیک و پاتولوژیک بیماری شبه مدی در پستان گوسفندان منطقه اهواز

• منصور سیاری، دانشیار دانشکده دامپزشکی دانشگاه شیراز
• سیاوش سلطانیان، عضو هیأت علمی موسسه واکسن و سرم سازی رازی

تاریخ دریافت: آذرماه ۱۳۸۲ تاریخ پذیرش: بهمن ماه ۱۳۸۲

چکیده

پستان یکی از حساس ترین اندامها نسبت به ضایعات بیماری مدی - ویسنا است، ریه، مفاصل، سیستم اعصاب مرکزی از جمله اندامهایی هستند که ضایعات در آنها قابل مشاهده است. بیماری مدی یک نوع ذات الریه ویروسی مزمن در گوسفند است که ضایعات آن در ریهها به دلیل بروز علائم بالینی تنفسی مورد توجه قرار می گیرد. ولی در پستان به دلیل روند مرموز و مزمن ایجاد آنها ناشناخته می ماند. برای تشخیص بیماری از اندازه گیری پادتن در سرم و هم چنین مشاهده ضایعات پاتولوژیک در پستان استفاده می شود. در یک بررسی که بر روی ۴۰۰ نمونه سرمی و ۱۰۰ نمونه پستانی از گوسفندان منطقه انجام گرفت، نمونه های سرمی از نظر میزان پادتن در سرم خون - با آزمایش ایمونودیفوزیون ژل آگار - منفی بودند ولی در بافت های پستان هیپرپلازی لنفوئیدی شدید مجاری و آلئولها، متاپلازی بافت پوششی آسینی ها و تبدیل این سلولها به نوع استوانه ای و نفوذ تک هسته ای ها و ایجاد واکنش های گرانولوماتوزی به ویژه ماکروفاژی مشاهده شد، که با توجه به نوع ضایعات و ... می توان آنها را به بیماری مدی نسبت داد.

کلمات کلیدی: مدی، ویسنا، ورم پستان، هیپرپلازی لنفوئیدی، آزمایش ایمونودیفوزیون ژل آگار

Pajouhesh & Sazandegi No 61 pp: 2-7

Serological and pathological study of Maedi- like diseases in mammary glands of sheep of Ahwaz region

By: M.Sayari: Assistant Professor, Faculty of Veterinary Medicine. University of Shiraz

Siavash Soltanian: Department of microbiology, Razi vaccine and serum research

Institute

Mammary gland is one the most sensitive organs in which the lesions of Maedi-visna could be seen. Lung, joints and Central Nervous System (CNS) are among the organs in which the lesions could be observed. Madei is a chronic viral pneumonia in sheep in which the lesions in lungs will be taken in to consideration due to respiratory clinical symptoms although they remain unknown in mammary glands through unknown and chronic process. In a study over 400 serum and 100 mammary gland samples taken from area sheep the former were found negative in terms of serum antibody by Agar Gel Immune Diffusion (AGID) test but in latter lymphoid hyperplasia of ducts and alveoli, metaplasia of acinar epithelium and their conversion in to cylindrical cell and infiltration of monocytes and creation of granolomatous reactions particularly macrophage were seen which could be attributed to Maedi regarding the type of lesions.

Key words: Maedi, Visna, mastitis, lymphoid hyperplasia, Agar Gel Immuno diffusion test

مقدمه

عامل بیماری مدی - ویسنا^۱ به خانواده رتروویریده^۲ تعلق دارد. بیماری به وسیله یک لنتی ویروس^۳ از زیر خانواده آنتی ویرینه شامل ویروس‌های مدی - ویسنا، آرتیت^۴، آنسفالمیلیت بزبان^۵، آدنوماتوز گوسفندی^۶ و ویروس آنمی عفونی اسب^۷ و ویروس ایدز^۸ بوجود می‌آید. بیماری مدی به طور طبیعی در گوسفندان ۲ تا ۳ ساله دیده می‌شود ولی در هر سنی ممکن است اتفاق بیفتد (۲) بیماری مدی یک عفونت پایدار یا عفونت آهسته است که ویروس عامل از چندین مکانیسم میزبان در امان می‌باشد. اصولاً لنتی ویروس‌ها در مقابل اینترفرون مقاوم هستند و علی‌رغم پاسخ‌های متعدد و گوناگون از جمله پادتن‌های خنثی‌کننده و پاسخ‌های ایمنی سلولی، ویروس و سلولهای آلوده هر دو حذف نمی‌شوند. پایداری ویروس در سلولها چه در محیط کشت و چه در میزبان به عنوان نتیجه تداخل و ادغام ویروسی به داخل ژنوم سلولهای میزبان تلقی می‌شود که برای مدت طولانی حتی در حضور پادتن نهفته باقی بماند (۲) مهمترین شواهد حاکی از آن است که اسید نوکلئیک ویروس داخل یک پرو ویروس موجود در مونوسیت‌های خون هنگام بلوغ مونوسیت‌ها فعال می‌شود و عفونت ایجاد می‌کند. ویروس مدی ویسنا به واسطه تغییر شکل پادگن‌های خود از برخورد با سیستم ایمنی میزبان اجتناب می‌کند و در طول مدت عفونت پایدار، پادگن‌های متغیری در حیوان آلوده ظاهر می‌شود که سیستم ایمنی را تحریک نمی‌کند. عفونت‌های پایدار ممکن است به واسطه از کار افتادن قسمتی از پاسخ‌های ایمنی وابسته سلولی ایجاد شوند که این خود نتیجه عملکرد چندین عامل است: الف - از کار افتادن سیستم ایمنی به واسطه عملکرد ویروس.

ب - تولارنس ایمنولوژیکی. ج - حضور پادتن‌های بلوک‌کننده و یا کمپکس پادتن و ویروس. د - ناتوانی لنفوسیت‌های سیستم ایمنی در سلولهای هدف و افزایش Ts به سلولهای Th و ناکافی بودن پادگن‌های ویروسی در سطح سلولهای هدف، که این عوامل در عفونت‌های پایدار در لنتی ویروس‌ها حائز اهمیت است. در مجموع ارتباط ضعیفی بین ایجاد ضایعات پاتولوژیکی و واکنش مثبت سرمی وجود دارد و فاکتورهای متعددی دخالت دارند. انتقال بیماری از راه آغوز به بره‌ها به اثبات رسیده است (۳). بیماری در بره‌های تازه متولد شده از میش‌های آلوده گزارش شده است. گزارشاتنی نیز وجود دارد که در گله‌هایی که از نظر سرمی به میزان بالائی مثبت هستند علائم بالینی وجود ندارد و دوره بیماری تا ۸ سال هم گزارش شده است (۵ و ۷). انتقال از راه رحم چه از طریق دیواره رحم و چه از راه مایع آمنیوتیک ثابت شده است (۴). انتقال از راه منی مورد تردید است، اما وسایل جراحی و وسایل و ابزار مکانیکی در انتقال بیماری نقش دارند. انتقال مستقیم از راه ترشحات دستگاه تنفس و یا ادرار و مدفوع و آب آشامیدنی نیز اتفاق افتاده است. انتقال از هرها که صورت گرفته باشد ممکن است ضایعات در ریه‌ها، پستان، مفاصل، سیستم اعصاب مرکزی و سرخرگها مشاهده شود ولی ضایعات در ریه و پستان حائز اهمیت هستند. ضایعات در ریه‌ها به دلیل بروز علائم بالینی تنفسی اغلب قابل توجه و مشخص است در حالیکه در پستان به دلیل روند مرموز و مزمن بیماری اکثراً ناشناخته می‌ماند ولی اگر در گله موضوع شیرواری مطرح باشد ضایعات پستان‌ها بیشتر جلب توجه می‌نمایند. بیماری ممکن است در هر سنی اتفاق بیافتد، در گوسفندان بیماری در دوسالگی تشخیص داده شده است و به‌طور طبیعی تا دوسالگی دیده می‌شود (۱۱). اگرچه، بیماری در بره‌های تازه متولد شده (۱۲) و در بره‌های ۱۲ - ۲ هفته‌ای به‌طور طبیعی مشاهده شده است. ضایعات ماکروسکوپیکی و میکروسکوپیکی به‌طور عمده در ریه‌ها و اپی‌تلیزاسیون^۹ در بافت آلوئولها گزارش شده که دارای گنجیدگی‌های داخل هسته‌ای در ماکروفازها بوده اند (۱۷). افزایش سن گله مهمترین راه انتقال است و هرچه سن گله افزایش یابد تعداد بیشتری از میش‌های آلوده وجود خواهند داشت همچنین تماس بین بره‌های کم سن و سال با بره‌های مسن تر شیوع عفونت را در یک گله افزایش می‌دهد (۱۵). مقایسه افزایش روند درصد گزارش تلفات ۱/۲ درصدی در استان به دلیل پنومونی و عدم توجه به ضایعات پستانی انگیزه‌ای شد تا بررسی‌کنندگان برای تشخیص بیماری مدی - ویسنا در پستان گوسفندان منطقه به کمک آزمایشات سرولوژیکی و ضایعات پاتولوژی اقدام کنند.

مواد و روش‌ها

در این مطالعه نمونه‌گیری از گوسفندان در دو قسمت پاتولوژیکی و سرولوژیکی انجام گرفت.

الف: پاتولوژیکی: ۱۸۴۵ پستان از میش‌های کشتار شده بالاتر از ۲ سال در کشتارگاه مورد معاینه دقیق قرار گرفتند. با توجه به اینکه در این بیماری به‌طور ماکروسکوپیکی ضایعه مشخصی وجود ندارد. تعداد ۱۰۰ عدد پستان به‌طور تصادفی انتخاب و از هر کدام از قسمت‌های مختلف آن نمونه‌برداری به عمل آمد و بعد از شماره گذاری در محلول فرمالین ۱۰ درصد قرار داده شدند بعد از ۲ تا ۳ روز از نمونه‌های ثابت شده در فرمالین به روش پارافین مقطع تهیه شد و بعد از رنگ آمیزی با

هماتوکسیلین اتوزین و رنگ آمیزی اختصاصی^{۱۰} (PAS) ضایعات احتمالی آن با میکروسکوپ نوری مورد بررسی قرار گرفت.

ب - سرولوژیکی: از وریدوداج ۲۰۰ رأس میش بالاتر از ۲ سال قبل از کشتار و ۲۰۰ رأس میش در مراکز پرورش گوسفند اطراف اهواز با لوله‌های آزمایش فاقد ماده ضد انعقاد خونگیری به عمل آمد. لوله‌های آزمایش در اسرع وقت به آزمایشگاه دانشکده دامپزشکی منتقل گردید و سپس به کمک سانتریفوژ سرم خون آنها و در لوله‌های آزمایش در دمای ۲۰- درجه سانتی‌گراد تا هنگام آزمایش نگهداری شد. برای آزمایش ایمونودیفوزیون از کیت‌های استاندارد از آزمایشگاه مرکزی دامپزشکی انگلستان استفاده گردید (تصویر ۱).

لنفوسیت‌ها و پلاسماسل‌ها هیپرپلازی بافت پوششی مجاری آلونول‌ها و حضور فولیکول‌های لنفاوی در اطراف مجاری به‌خوبی مشاهده گردید که ۳۷ درصد از کل ضایعات پستانی را تشکیل می‌دادند. (تصاویر ۵ تا ۱۰).

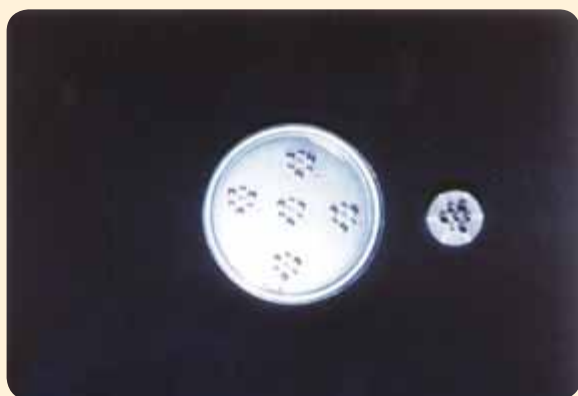بحث

در مطالعات گسترده انجام شده (۱۹، ۶، ۸) محققین ضایعات پاتولوژیک مدی - ویسنا را در ریه و پستان در ارتباط با وجود تعداد فولیکول‌های لنفاوی بعنوان ضایعات تیپیک و معیار برای میزان آلودگی به این شکل تقسیم‌بندی کرده اند: تعداد فولیکول‌های لنفاوی ۲ تا ۵ در یک مقطع پاتولوژیک برابر ۱ مثبت، ۶ تا ۱۵ عدد ۲ مثبت و بیشتر از ۱۵ عدد ۳ مثبت تلقی شده است. در این مطالعه فولیکول‌های لنفاوی در مقاطع میکروسکوپی حداقل ۷ عدد بوده است و ضایعات مشابه به‌خوبی مشاهده شد. در بررسی مشابه (۱۰) از ۱۲۴ گوسفند که نمونه‌های سرم خون، ریه و پستان مورد مطالعه قرار گرفته است، ورم پستان سفت و سخت لنفوسیتی در بررسی انجام شده بدون استثناء مشاهده شده و تأکید کرده‌اند که شدت ضایعات با افزایش مدت بیماری تشدید شده است (۹، ۱۱، ۲۰). در مطالعه دیگر (۱۳) در یک کار تجربی ۱۸ رأس میش به ویروس بیماری آلوده شدند و غدد پستانی از ۲/۵ تا ۱۰ سال بعد از تلقیح ویروس از نقطه نظر ضایعات

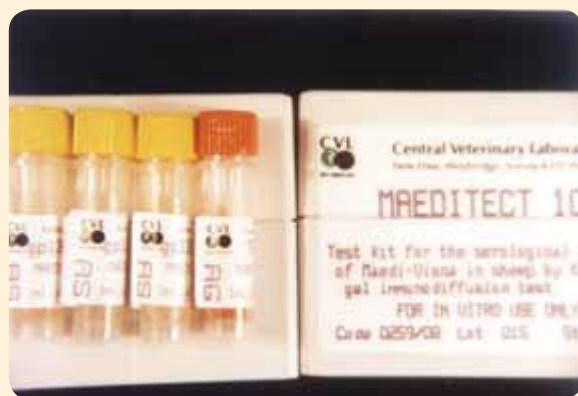هر کیت محتوی یک ویال پادتن - مدی ویسنا به عنوان سرم شاهد و یک ویال پادگن استاندارد مدی - ویسنا بود. برای انجام آزمایش در ابتدا پلیت ژل آگار آماده می‌شد و به کمک وسیله حفره ساز یک حفره در مرکز و ۶ حفره در اطراف حفره مرکزی ایجاد و سپس پادگن استاندارد در حفره مرکزی و سرم شاهد در یکی از حفرات اطراف و نمونه‌های سرمی مشکوک در بقیه حفرات به ترتیب در جهت عقربه‌های ساعت ریخته شد. سپس پلیت‌ها به انکوباتور ۳۷ درجه سانتی‌گراد منتقل گردید و هر ۲۴ تا ۷۲ ساعت بعد پلیت‌ها در مجاورت چراغ مطالعه بررسی و خطوط رسوبی احتمالی ثبت می‌شد. در تمام موارد خط رسوبی بین سرم کنترل و پادگن استاندارد تشکیل می‌شد (تصویر ۲).

نتایج

الف: پاتولوژیک: از نظر ضایعات ظاهری و ماکروسکوپی در اکثر نمونه‌ها سفت و سخت بودن بافت پستان با درجات مختلف قابل لمس بود و از نظر ضایعات میکروسکوپی از تعداد ۱۰۰ نمونه ۶۵ نمونه باتوجه به تنوع ضایعات به دو دسته ورم پستان حاد با تعداد ۲۵ نمونه (۳۹ درصد) و ورم پستان مزمن با تعداد ۴۰ نمونه (۶۱ درصد) تقسیم‌بندی شدند. نوع حاد: در نوع حاد از نظر ماکروسکوپی ادماتوز^{۱۱} بودن و پرخونی



تصویر شماره ۲- وسیله حفره ساز به همراه یک پلیت در آزمایش ایمنوادیفوزیون آگار



تصویر شماره ۱- کیت مدی - ویسنا. هر جعبه محتوی چهار ویال. یک ویال به رنگ نارنجی که محتوی آنتی بادی استاندارد.

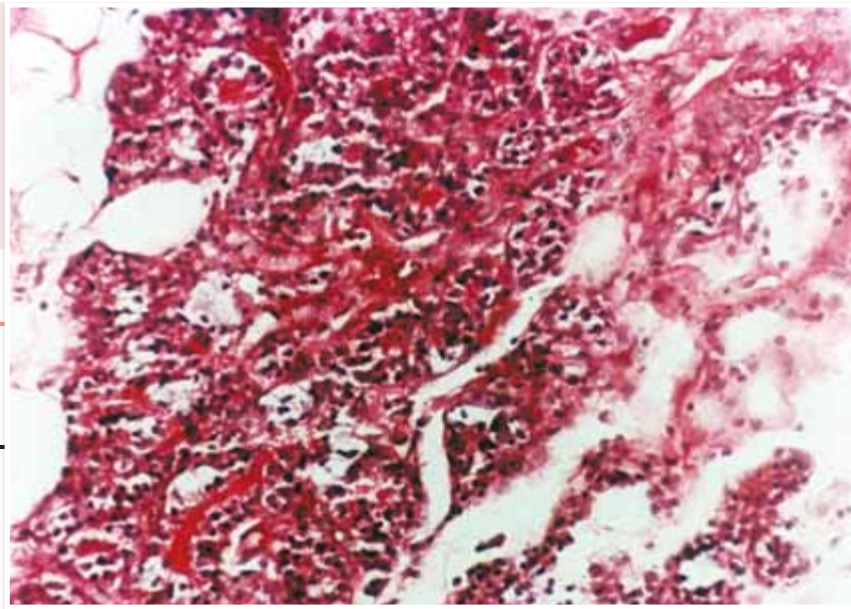
پاتولوژیک و جدا سازی ویروس مورد مطالعه قرار گرفتند، ضایعات در ۱۴ رأس از ۱۸ رأس مشاهده شد ولی تنها از ۴ رأس ویروس جدا گردید. ضایعات پاتولوژیک شامل تجمع کانون‌های لنفاوی و لنفوسیت‌ها در اطراف مجاری شیری و واکنش شدن و هیپرپلازی اپی تلیوم مجاری بود. در مطالعه دیگر مشخص شد که تلقیح ویروس مدی - ویسنا قبل از نیمه آبستنی از طریق کیسه آمینوتیک^{۱۲} باعث مرگ و یا دفع جنین می‌شود و اگر بعد از نیمه آبستنی تلقیح شود بره‌های به دنیا آمده از نظر بالینی سالم بوده ولی حامل ویروس خواهند بود (۱۴).

در مطالعه دیگر (۸) در یک گله ۱۳۰ رأسی که شدیداً دارای آلودگی با ویروس مدی - ویسنا بودند از ۵۳ درصد غدد پستانی ضایعات لنفوسیتی مشاهده شد. در بررسی دیگری (۹) در یک گله مشابه که در آن ۸۸ درصد

بافت و از نظر میکروسکوپی فیبرین و وجود گلبولهای قرمز در داخل آسینی مشهود بود دژترسانس سلولهای بافت پوششی در آسینی‌ها و سلولهای متلاشی شده در داخل آسینی‌ها، نفوذ نوتروفیل‌ها در دیواره آسینی‌ها و نفوذ بسیار کم بافت همبند در اطراف آسینی‌ها و مجاری در تعدادی از نمونه کاملاً مشهود بود. (تصاویر ۴ و ۳).

نوع مزمن: باتوجه به تنوع ضایعات به ۲ دسته تقسیم بندی شدند: دسته اول: بافت فیروزه در اطراف مجاری و آسینی‌ها وجود داشت، سلولهای تک هسته‌ای همراه با لنفوسیت‌ها و ماکروفاژها در بین آسینی‌ها دیده شدند، در اثر فشار بافت فیروزه آسینی‌ها کوچک و گروه گروه مشاهده شدند. ۲۴ درصد از کل ضایعات پستانی از این دسته بودند. دسته دوم: علاوه بر بافت فیروزه در اطراف آسینی‌ها و مجاری، نفوذ

تصویر شماره ۳- نمای میکروسکوپی ورم پستان حاد (H&E×۲۵۰). خون‌ریزی، ادم، نفوذ سلولهای آماسی و دژنراسانس بافت پوششی آسینی.



بره‌های ضعیف و تولید شیر کم توسط میش‌های آلوده و حتی وجود ضایعات پستانی در بره‌ها از مهمترین ضایعات بیماری مدی - ویسنا در ارتباط با خسارات اقتصادی آن است (۱۴). Houwers (۱۰)، Campber و همکاران (۳) نشان دادند که

سن متوسط گله در میزان شیوع بیماری نقش دارد و دلیل آن انتقال عفونت به صورت مستقیم از میش‌های آلوده به گوسفندان غیرآلوده است و ممکن است مکانیسم مهمی در انتشار این بیماری باشد، بنابراین هرچه سن گله افزایش یابد تعداد بیشتری از میش‌های آلوده وجود خواهند داشت و تماس بره‌های کم سن و سال با بره‌های مسن تر و میش‌های آلوده تأثیر مستقیم در شیوع عفونت در یک گله را دارد (۱۰). تست مورد استفاده در مطالعه ما AGIDT بود که معمول ترین و رایج ترین تستی است که در شناسایی عفونت مدی - ویسنا مورد استفاده قرار می‌گیرد) Sigurdardottir (۱۸) معتقد است که سه تست CFT و ELISA و AGIDT از حساسیت و اختصاصی بودن یکسانی برخوردارند و بعضی محققین (۱۴) معتقدند که تست ELISA حساس تر و دقیق تر از AGIDT می‌باشد به این دلیل که می‌تواند پادتن اختصاصی را در مراحل اولیه بعد از آلودگی مشخص کند (۱۲، ۱۷).

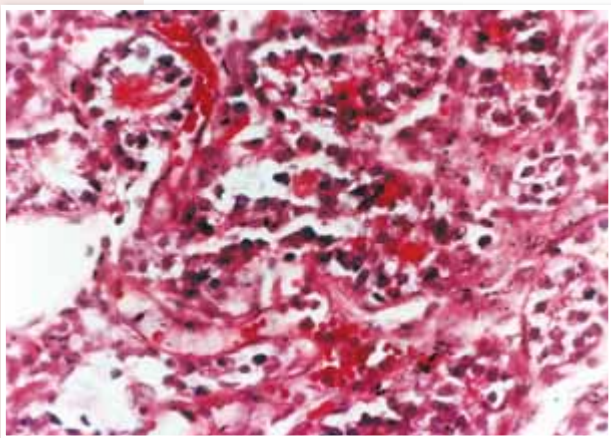
بعضی از محققین (۳) معتقدند که پادتن پرسی پیتان^{۱۳} زودتر از آنتی بادی نوترالیزان در هنگام آلودگی با ویروس مدی - ویسنا تولید می‌شود و AGIDT می‌تواند سریع تر و دقیق تر از پادتن پرسی پیتان را معین کند و این را از ویژگی‌های این تست می‌دانند اما Lujan (۱۲) معتقد است که ELISA بهتر از AGIDT است و می‌تواند پادتن اختصاصی را در مراحل اولیه بعد از آلودگی مشخص کند. اگرچه ویروس‌های مدی - ویسنا، پنومونی پیشرونده گوسفند و آرتریت ، آنسفالومیلیت بزبان به تست‌های سرولوژیک یکسان جواب می‌دهند ولی یک تست سرمی مثبت تنها نشانگر آلودگی به یکی از این ویروس‌ها در گوسفند نیست و ضایعات موجود در بیماری ویسنا مدی پاتوگنومیک^{۱۵} نیست و تشخیص قطعی بیماری با مشاهدات ضایعات به‌همراه انجام آزمایشات سرولوژیک امکان پذیر است (۲۱).

Hore معتقد است که ممکن است ضایعات پاتولوژیک بیماری مدی - ویسنا مشاهده شود اما دام از نظر سرمی منفی باشد (۹) که این خود به چند دلیل است: یکی این که تست سرمی به‌کار رفته ممکن است دقت کافی نداشته باشد و بعضاً مشاهده شده است که حیوانات آلوده ماهها و بلکه سالها بعد از اینکه آلوده شده اند می‌توانند از نظر سرمی مثبت شوند و یا اینکه ضایعات مشاهده شده مربوط به عوامل دیگری غیر از ویروس مدی - ویسنا باشد (۱۶).

از میش‌ها دارای پادتن علیه ویروس مدی - ویسنا بودند از نظر بالینی در دوره شیرواری و خشکی مورد بررسی قرار گرفتند که در هر دو زمان مذکور ۵۰ درصد میش‌ها دارای ورم پستان سفت و سخت بودند. ضایعات لنفوسیتی در ۶ رأس از ۲۵ رأس بره ۹ ماهه و ۲۱ رأس از ۳۹ رأس بره ۲۱ ماهه و ۴۲ رأس از ۶۷ رأس میش مشاهده شده است.

Pekelder و همکارانش (۱۴) اثرات ورم پستان سفت و سخت که در اثر ویروس مدی - ویسنا ایجاد می‌شود را در رشد بره‌های شیرخوار در دو دسته از میش‌های آلوده و فاقد آلودگی تحت شرایط یکسان بررسی کردند. برای این منظور ۷۳ رأس گوسفند آلوده با ویروس مدی که از نظر بالینی علائم بیماری را نشان نمی‌دادند و ۷۵ رأس از میش‌های فاقد آلودگی باهم یک گله واحد تشکیل دادند. همگی آنان سه ساله بودند، بره‌ها در زمان تولد ۱۴، ۳۰، ۵۰ و نهایتاً ۸۰ روزگی (زمان از شیر گرفتن) وزن شدند. ۶۶ درصد از میش‌هایی که از نظر سرمی مثبت بودند دارای فولیکول‌های لنفاوی در مقاطع پاتولوژیک پستان بودند. از نظر آماری یک ارتباط مشخصی بین تعداد فولیکول‌های لنفاوی در پستان و کاهش میزان رشد بره‌ها وجود داشت. بره‌هایی که متعلق به میش‌هایی بودند که دارای تعداد متوسط از فولیکول‌های لنفاوی بودند وزنشان در زمان شیرگرفتنگی ۱/۷ کیلوگرم کمتر از بره‌های متعلق به میش‌های فاقد آلودگی بودند. تولد

تصویر شماره ۴- نمای میکروسکوپی ورم پستان حاد (H&E×۵۰۰). خون‌ریزی، نفوذ هسته‌ای‌ها، دژنراسانس سلولهای بافت پوششی و به‌طور محدود نوتروفیل‌ها.



با توجه به مطالعات مشابه و اینکه ۴۰۰ نمونه سرمی در این مطالعه منفی بودند و ضایعات لنفوسیتی و کانون‌های تیپیک لنفاوی در بافت پستانی با مشاهده ضایعات لنفاوی در بررسی مشابه (۱) که در ریه همین گوسفندان به‌طور همزمان انجام پذیرفته و با مقایسه ضایعات در ریه و پستان قطعاً نمی‌تواند نشانگر عدم وجود بیماری باشد، وجود ضایعات شبه مدی منفی نمی‌باشد که البته این اطلاعات می‌تواند پایه‌ای برای تحقیقات بعدی باشد.

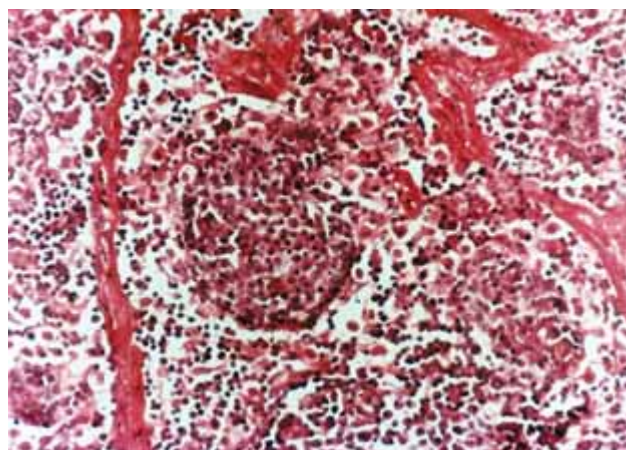
پاورقی‌ها

- 1- Maedi - Visna
- 2- Retro viridae
- 3- Lentivirus
- 4- Arthritis
- 5- Caprine Encephalomyelitis
- 6- Sheep Adenomatosis
- 7- Equine Infectious Anemia virus
- 8- Aids virus
- 9- epithelization
- 10- Penodic Acid Shiff
- 11- Edematous
- 12- Amnotic Sac
- 13- Percipitant Antibody
- 14- Neutrallizing Antibody
- 15- Pathogonmic
- 16- Maedi like lesion

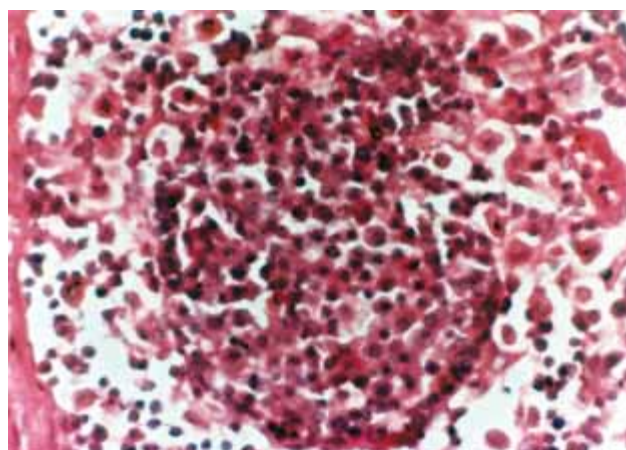
منابع مورد استفاده

- ۱- سیاری منصور ، لطفی محسن. ۱۳۸۰. بررسی سرولوژیکی بیماری مدی در ریه گوسفندان منطقه اهواز، مجله دانشکده دامپزشکی دانشگاه تهران دوره ۵۶ شماره ۲ صفحه ۹۱
- ۲- دبیری، نجفقلی . سیاری ، منصور . ۱۳۷۹ ، ترجمه. پیشرفت های تحقیقاتی در گوسفند و بز. تألیف. الف . اسپیدی : انتشارات دانشگاه شهید چمران اهواز. ۱۹۵ - ۱۹۰

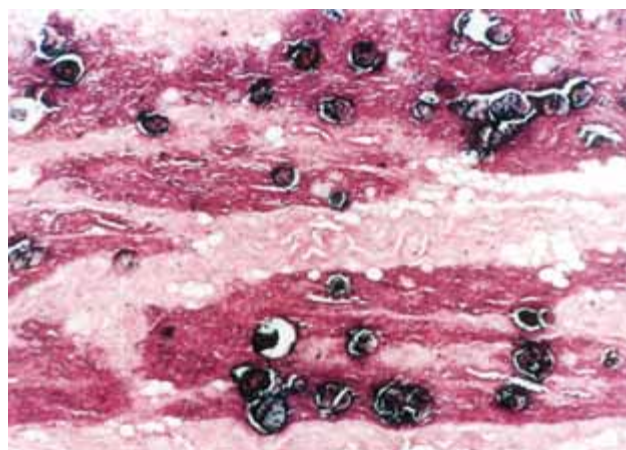
3. Campbell, J.R., Menzies, P.I., David, W.T., Walton, J.S., Buckrell, B.C. and Horsen, J. 1994; The seroprevalence of maedi-visna in Ontario sheep flocks and its relationship to flock demographics and mangement practices Ca.Vet.J.35:39-44.
- 4- Cutlip,R.C., Lehmhl, H.D., Whipp, S.C. and Mcclurkin, A.W. 1982, Effects of ovine fetuses of exposure to ovine progressive pneumonia virus Am. Vet. Res. 341(1): 82-85.
- 5- Dawson, M., Chasey, B. and King, A.A,1979; The demonstration maedi-visna-virus in sheep in Great Britain Vet. Rec. 102-220
- 6- Eyberink H and Horzinek MC. 1992; Animal immunodeficiency viruses . Vet Microbiol. 33:31 –331.



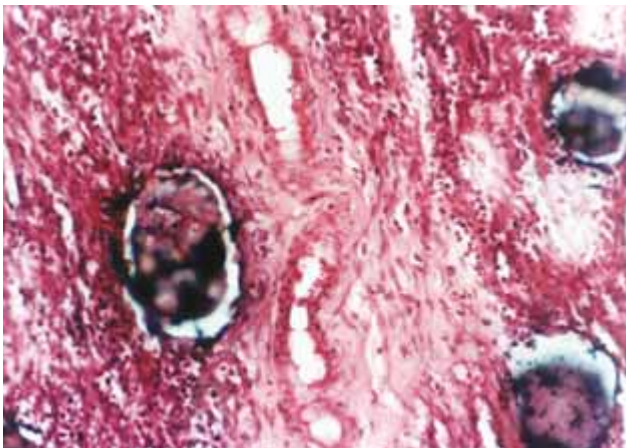
تصویر شماره ۵- نمای میکروسکوپی ورم پستان مزمن (H&E×۲۵۰). واکنش گرانولوماتوزی نفوذ فراوان تک هسته‌ای‌ها و بافت فیبروزه.



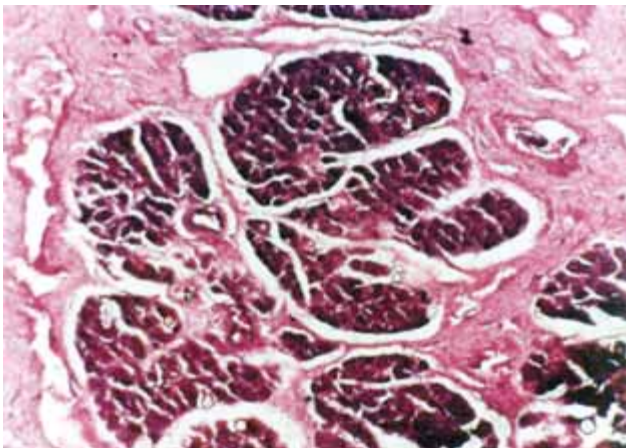
تصویر شماره ۶- نمای میکروسکوپی ورم پستان مزمن (H&E×۵۰۰). نفوذ شدید لنفوسیتها و ماکروفاژها.



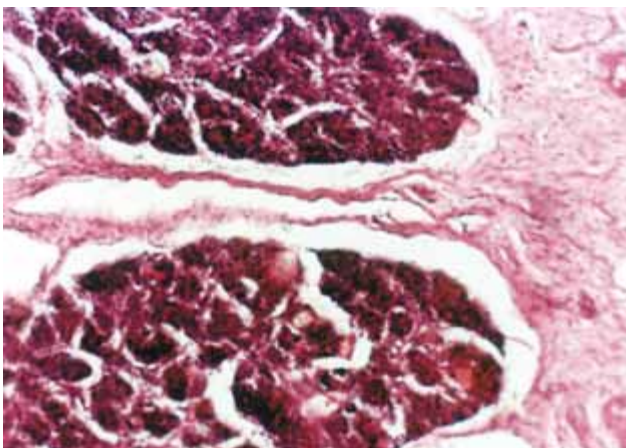
تصویر شماره ۷- نمای میکروسکوپی ورم پستان مزمن (H&E×۵۰). رسوب املاح کلسیم به همراه نفوذ بافت فیبروز و دژنراسانس چربی.



تصویر شماره ۸- نمای میکروسکوپی ورم پستان مزمن (H&E×۵۰۰). هیپرپلازی شدید بافت پوششی آسینی‌ها و متاپلازی سنگفرشی به استوانه‌ای به همراه بافت فیبروز.



تصویر شماره ۹- نمای میکروسکوپی ورم پستان مزمن (H&E×۵۰). هیپرپلازی شدید بافت پوششی آسینی‌ها و متاپلازی سنگفرشی به استوانه‌ای به همراه بافت فیبروز.



تصویر شماره ۱۰- نمای میکروسکوپی ورم پستان (H&E×۵۰۰). احاطه فضای آلونولی و مجاری شیری از سلولهای تک هسته‌ای و لنفوسیت‌ها.

7. Fenner, F., Bachmann, P. and Gibbs, A. 1987; Veterinary virology. Academic Press. Inc. California.
- 8- Gibbs, B. 1981; Viral disease of food animals florad. pp: 156-163.
- 9- Hore, D.E. and Stevenson, R.G. 1988; Isolation of parainfluenza virus from lungs and nasal passage of sheep/showing respiratory disease.
- 10- Houwers, D.J. and Wander-Molen, B.E.C. 1988; Incidence of indurative lymphocytic mastitis in flock of sheep infected with maedia-visna Vet.Re., 122:435-437.
- 11- Jones, T.C. and Hunt, R.D. 1983; Veterinary pathology 5th. Ed. Lea & Febiger Philadelphia , pp: 65-102, 1221-1229.
- 12- Lujan , Martin , G Fernandez de Luco, D. Vargas 1991; Pathological changes in the Lungs and mammary gland of sheep and the relationship whith – maedi visna infection. Vet. Rec. 129: 51-52
- 13- muller, T., Kramer, M. and Beier, D. 1997: A serological survey on the occurrece of antibodies. Vet. Record 43, 166-175.
- 14- PeKelder. Jj Veenik G.j , AKKermas . J.P.W.M . Vandlik P. Elving . L. Houwers D.J. 1994; Ovine lentivirus induced lymphocytic mastitis and it's effect on the growth of lambs . Vet Rec (134) PP : 348 – 350.
- 15- Pritchard, G.C. and Dawson, M. 1987; Meadi-visna virus infection in commercial flocks of sheep in East Aylia Vet. Rec. 120: 2008-2009.
- 16- Rahman and Lyer 1916; Studies on pathology of ovine pneumonia. Vet.J. 56: 455-461.
- 17- Ressayry, A.A. 1968; De bore and dewijin the lung in zweoyepikte patho. Vet. 353-361.
- 18- Sigurdardottir, B. and Thormar, H. 1964: Isolation of a viral agent from the lungs of sheep affected white maedi. J.Infect. Dis. 114:55-60.
- 19- Sreeramulu , R. 1980; Histological changes in natural and experimental mycoplasma pneumonia of sheep. Vet. J. 64:452-455
- 20- Stamp, J.T. and Nisbet, D.T. 1963; Pneumonia of sheep. J. 64: 452-455.
- 21- Stevenson, R G. 1977; Proliferative Interstitial pneumonia in lambs. Can Vet jour Vol : 18 No : 11 pp : 313 – 317

