



## گزارش درمانگاهی و آسیب شناسی شیوع بیماری تورم حنجره و نای (LT) در یک گله تخمگذار از استان آذربایجان شرقی

- جواد اشرفی‌هلان، گروه آموزشی پاتولوژی آموزشکده دامپزشکی تبریز
- مهدی وصفی‌مرندی، گروه آموزشی علوم درمانگاهی دانشکده دامپزشکی دانشگاه تهران
- فرهنگ ساسانی، گروه آموزشی پاتولوژی دانشگاه تهران
- سعید مستوفی، اداره کل دامپزشکی استان آذربایجان شرقی - تبریز
- حسن قاضی‌زاده، دامپزشک بخش خصوصی
- محمدحسین مسعودی‌گاوگانی، اداره کل دامپزشکی استان آذربایجان شرقی - تبریز

تاریخ دریافت: دی ماه ۱۳۸۰ تاریخ پذیرش: مرداد ماه ۱۳۸۲

### چکیده

در یک مرغداری ۲۲۶۰۰ قطعه‌ای تخمگذار با سن ۴۰ هفتگی و از نژاد هایلین، بیماری با علائم درگیری شدید دستگاه تنفس نظیر ریزش ترشحات از چشم و بینی، تنفس صدادار، سرفه و عطسه با دفع ترشحات خون آلود و تنگی نفس شیوع پیدا کرد. میزان ابتلاء گله ۶۰-۵۰ درصد، میزان مرگ و میر ۲/۹۸ درصد و میانگین افت تولید در گله حدود ۱۸ درصد بود. پس از کالبدگشایی ۱۰ قطعه از مرغان مبتلا، پر خونی و خون ریزی شدیدی در حنجره و به ویژه در نای وجود داشت و در بررسی مقاطع هیستوپاتولوژیک، علاوه بر ادم، پر خونی و نفوذ سلول‌های آماسی در زیر مخاط و پارین، بافت پوششی مخاط کنده شده بود و به همراه مقادیر فراوانی از اکسودای فیبری و گلبول‌های قرمز مجرای نای و حنجره را فراگرفته بود. داخل اکسودا، سلول‌های سنسیشیال دارای هسته‌های متعدد با گنجیدگی‌های درون هسته‌ای بزرگ ائوزینوفیلیک با هاله روشن اطرافی مشاهده می‌شدند. رنگ آمیزی مقاطع نای با گیمسای بافتی، گنجیدگی‌های بزرگ بازوفیلیک را در داخل هسته سلول‌های سنسیشیال نشان داد. آزمایش‌های سرولوژیک بر روی ۱۰۰ نمونه سرم خون مرغان مبتلا انجام و آلودگی به ویروس لارنگوتراکئیت تأیید شد. براساس نشانه‌های درمانگاهی، یافته‌های کالبدگشایی و به خصوص نتایج آزمایش‌های سرولوژیک و مشاهدات هیستوپاتولوژیک، شیوع بیماری تورم حنجره و نای در گله یاد شده قطعی بود.

کلمات کلیدی: بیماری تورم حنجره و نای، ماکیان، آذربایجان شرقی.

Pajouhesh & Sazandegi No: 60 pp:17-21

### Laryngotracheitis in a layer flock (The first report from East Azarbayejan province-Iran).

By: Ashrafi Helan, J.A., Department of Pathology, Faculty of Veterinary Medicine; University of Tabriz,-Iran. Vafsi Marandi, M. Department of Clinical Sciences, Faculty of Veterinary Medicine; University of Tehran, Tehran-Iran. Sasaki F., Department of Pathology, Faculty of Veterinary Medicine; University of Tehran, Tehran-Iran. Mostofi, S; Veterinary Organization, Tabriz-Iran. Ghazizadeh, H; Veterinary Clinician. Masoudi Gavvani, MH; Veterinary Organization, Tabriz-Iran.

A 40- week-old layer flock, with 22600 hens, with ocular and nasal discharge, coughing, sneezing, hemorrhagic exudate

together with dyspnea was referred to a private veterinary clinic in East- Azarbayejan, Iran. Morbidity, mortality and loss of egg production were 50-60%, 2.98% and 18% respectively. At necropsy, congestion and hyperemia with severe hemorrhages in larynx and trachea were present. Histopathologic examinations, revealed severe edema, hyperemia and mild infiltration by mononuclear cells in submucosa; and edema, hyperemia and heavy infiltration by mononuclear and polymorphonuclear cells in lamina propria. Laryngeal and tracheal epithelia were sloughed off, and causing occlusion of larynx and trachea. Multinucleated syncytial cells which had large and eosinophilic (H&E staining) or basophilic (Giemsa staining) intranuclear inclusion bodies were seen in the exudate. The presence of specific antibodies against ILT virus in the sera of infected flock was confirmed by using of ELISA Kit.

**Key words:** Laryngotracheitis, Layer flock, East- Azarbayejan.

### تاریخچه

در آذر ماه ۱۳۷۹، در یک مرغداری ۲۲۶۰۰ قطعه ای تخمگذار با سن ۴۰ هفتگی و از نژاد هایلاین، واقع در شهرستان مراغه، بیماری با علائم تنفسی شدید نظیر ریزش ترشحات از چشم و بینی، تنفس صدادار، سرفه و عطسه با دفع ترشحات خون آلود و تنگی نفس شیوع پیدا کرد. میزان ابتلاء گله ۶۰-۵۰ درصد و میزان مرگ و میر ۲/۹۸ درصد بود و میانگین افت تولید در گله حدود ۱۸ درصد برآورد گردید. در این مرغداری سه سالن در ابعاد استاندارد و تهویه ۱۴۰ سانتیمتری وجود داشت و مرغان در سیستم قفس نگهداری می‌شدند. سالن‌ها از نظر دما، رطوبت و تراکم گازها به‌ویژه آمونیاک به طور مرتب کنترل می‌شدند. جیره غذایی براساس فرمول‌های رایج برای مرغان تخمگذار با سن حدود ۴۰ هفتگی، در داخل مرغداری مخلوط می‌گردید اما اجزاء اولیه آن به‌طور متفرقه از شهرستان مراغه یا سایر شهرهای اطراف آن تهیه می‌شد. گله به‌صورت جوجه‌های یک روزه از یکی از جوجه‌کشی‌های استان آذربایجان شرقی خریداری و واکسیناسیون براساس جداول معمول برای گله‌های تخمگذار صورت گرفته بود. در این گله، به علت پاک بودن منطقه از بیماری لارنگوتراکئیت، واکسیناسیون برعلیه آن انجام نشده بود. ضمناً در سابقه گله، ابتلاء به آنفلوآنزا در سن ۳۰ هفتگی وجود داشت که به‌وسیله آزمایش‌های سرولوژیک، در آزمایشگاه مرکزی اداره کل دامپزشکی استان آذربایجان شرقی، مورد تأیید قرار گرفته بود.

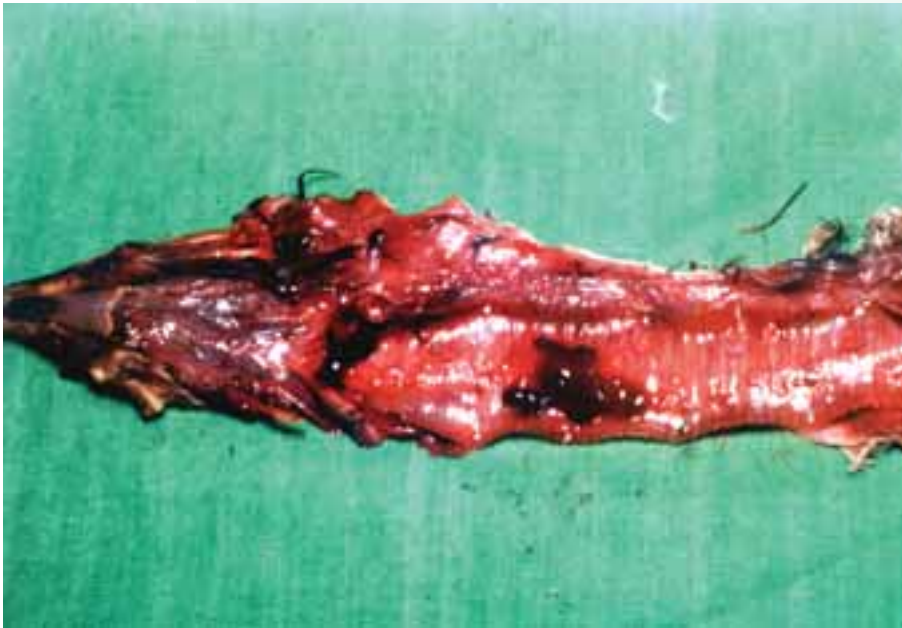
پس از بازرسی دقیق سالن‌ها و مشاهده نشانه‌های بالینی، ۱۰ قطعه از مرغان تازه تلف شده کالبدگشایی و در اغلب لاشه‌ها، پرخونی و خون ریزی شدید در حنجره و نای، انباشته شدن مجرای نای با ترشحات خون آلود و پرخونی سایر بافتها مشاهده گردید (عکس شماره ۱). ضمناً از ۲۰۰ قطعه مرغ مبتلا نمونه‌های خون اخذ و سرم‌های حاصله برای انجام آزمایشات سرولوژیک، به ترتیب به آزمایشگاه مرکزی اداره کل دامپزشکی

### مقدمه

بیماری تورم حنجره و نای یکی از مهمترین بیماری‌های تنفسی ویروسی در ماکیان است و غالباً مرغان بالغ را مبتلا می‌سازد (۱، ۳، ۵، ۷، ۱۰) ولی به‌ندرت ممکن است گله‌های جوان‌تر نیز به آن دچار شوند (۱، ۹، ۱۴).

بیماری لارنگوتراکئیت<sup>۱</sup> ماکیان برای اولین بار در سال ۱۹۲۵ از ایالات متحده آمریکا گزارش گردید و نخستین بیماری مهم ویروسی طیور است که برعلیه آن واکسن مؤثری ساخته شده است. این بیماری انتشار جهانی دارد (۱، ۵، ۶، ۷، ۱۰، ۱۴).

عامل بیماری تورم حنجره و نای در ماکیان ویروسی غشاءدار<sup>۲</sup> از خانواده هرپس ویریده است که به Gallid herpesvirus معروف می‌باشد (۵). ژنوم ویروس ثبات آنتی ژنیکی دارد (۵). تا به حال سویه‌های مختلفی از این ویروس شناخته شده است. این سویه‌ها از نظر حدت بیماری‌زایی باهم تفاوت دارند (۱، ۲، ۵، ۱۰، ۱۴). راه طبیعی ورود این ویروس در بدن پرنده، دستگاه تنفسی فوقانی، چشم و خوردن مواد آلوده (برخورد ویروس به اپیتلیوم تنفسی) است (۵، ۱۴). بیماری در شکل اپیزوتیک با علائم درگیری شدید دستگاه تنفس و مرگ و میر بالا بروز می‌نماید (۵، ۶) اما اشکال آنزوتیک آن اغلب خفیف و با مرگ و میر پائین رخ می‌دهند (۳، ۵). واکسیناسیون روش مناسبی برای مصونیت بخشیدن در گله‌های حساس است اما به‌علت ایجاد پرندگان حامل با عفونت نهفته<sup>۳</sup>، استفاده از واکسن‌های زنده در نواحی غیربومی بیماری توصیه نشده است (۱، ۵، ۱۰). تا آنجا که نگارندگان اطلاع دارند تاکنون گزارش مستندی از شیوع این بیماری در استان آذربایجان شرقی منتشر نگردیده است.



عکس شماره ۱: لارنگوتراکتیت درنای طیور

عاری از بافت پوششی بود. مجرای نای و حنجره به وسیله مقادیر فراوانی از اکسودای فیبرینی، گلبولهای قرمز و سلولهای پوششی کنده شده انباشته شده بود و سلولهای آماسی اندکی از نوع هتروفیل، لنفوسیت و ماکروفاژ در داخل آن حضور داشتند. سلولهای سنسیشیال بزرگ با سیتوپلاسم صورتی و هسته‌های متعدد به فراوانی در داخل این اکسودا جلب توجه می‌کردند. در درون هسته‌های این سلولها، گنجیدگی‌های ویروسی بزرگ و ائوزینوفیلیک نسبتاً براق با هاله روشن اطرافی و کروماتین مارژینه در جدار داخلی هسته‌ها به چشم می‌خورد (عکس شماره ۲). در رنگ‌آمیزی مقاطع نای با گیمسای بافتی، گنجیدگی‌های بزرگ بازوفیلیک در هسته سلولهای سنسیشیال مشاهده گردید (عکس شماره ۳). یافته‌های هیستوپاتولوژیک معرف تورم حنجره و نای نکروتیک فیبرینوهموراژیک بود. سایر بافتها نظیر ریه، کبد و طحال غیراز پرخونی و ادم ضایعه اختصاصی دیگری را نشان نمی‌دادند. آزمایش‌های سرولوژیک بر روی سرم‌های ارسالی (صد نمونه)، به روش ELISA، در آزمایشگاه مرکز تشخیص سازمان دامپزشکی کشور انجام و آلودگی گله به ویروس لارنگوتراکتیت تأیید گردید.

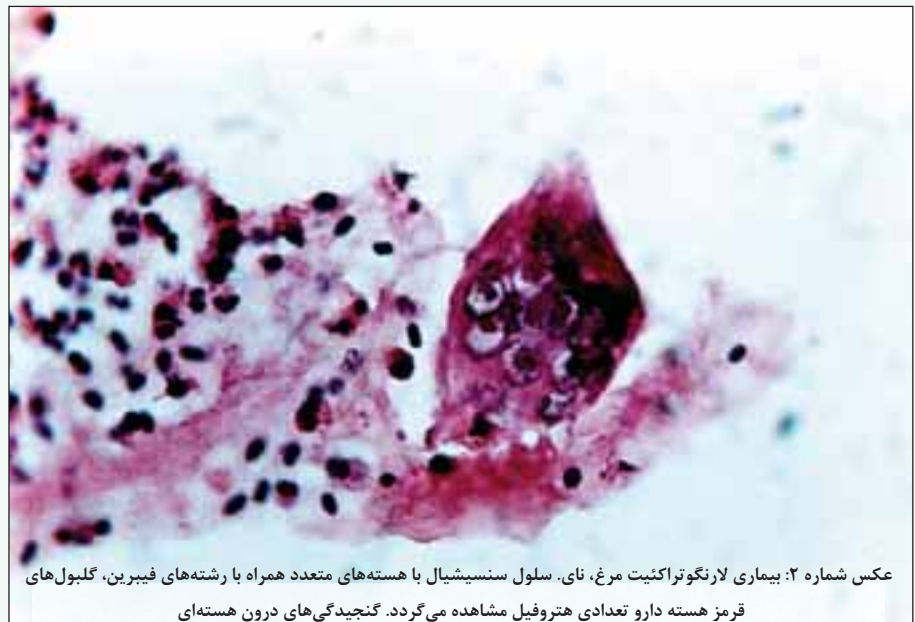### بحث و نتیجه‌گیری

بیماری لارنگوتراکتیت ماکیان انتشار جهانی دارد (۵). این بیماری در کشور ما

استان آذربایجان شرقی و آزمایشگاه مرکز تشخیص سازمان دامپزشکی کشور ارسال گردید.

نمونه‌های مناسب از بافتهای مختلف بدن از جمله حنجره، نای و ریه‌ها برداشته شد و در فرمالین ده درصد خنثی بافر پایدار گردید و پس از انجام مراحل آماده‌سازی بافتی، و تهیه بلوکهای پارافینی مقاطعی به ضخامت ۵ میکرون تهیه و به روش رایج هماتوکسیلین وائوزین (H&E) رنگ آمیزی شد. در بررسی‌های ریزینی، ادم، اتساع عروق خونی و انباشته شدن آنها از گلبولهای قرمز در دیواره نای و حنجره قابل مشاهده بود. در زیر مخاط، نفوذ ملایم سلولهای آماسی بیشتر از نوع تک هسته‌ای به ویژه لمفوسیت و ماکروفاژ، به‌خصوص در اطراف عروق خونی و تعداد اندکی هتروفیل، همراه با مقادیر فراوانی از رشته‌های فیبرینی وجود داشت. ادم زیر مخاط شدید بود و در برخی قسمت

های آن کانونهای خون ریزی به چشم می‌خورد. لامیناپروپریا، علاوه بر ادم و پرخونی شدید، نفوذ تعداد زیادی از سلولهای آماسی تک هسته‌ای با غالبیت لنفوسیت و پلاسماسل و مقادیر کمی از ماکروفاژ و هتروفیل را نشان می‌داد. به‌علت نکروز و کنده شدن اپیتلیوم، قسمت اعظم مخاط نای



عکس شماره ۲: بیماری لارنگوتراکتیت مرغ، نای. سلول سنسیشیال با هسته‌های متعدد همراه با رشته‌های فیبرین، گلبولهای قرمز هسته دارو تعدادی هتروفیل مشاهده می‌گردد. گنجیدگی‌های درون هسته‌ای

ائوزینوفیلیک بزرگ با هاله روشن اطرافی در داخل هسته‌ها وجود دارند.

کروماتین در جدار داخلی هسته‌ها مارژینه شده است.

(رنگ‌آمیزی H&E ۱۱۵۲×)

وجود دارد و در برخی از نقاط آن شایع است (۱) اما به نظر می‌رسد در استان آذربایجان شرقی بومی نباشد. تا آنجا که نگارندگان اطلاع دارند تاکنون گزارش مستندی از وقوع بیماری لارنگوتراکئیت در استان آذربایجان شرقی منتشر نشده است. در گزارش حاضر برای اولین بار شیوع این بیماری در استان مذکور شرح داده می‌شود است.

در مناطقی از دنیا که دارای صنعت مرغداری گسترده با پرورش متراکم طیور هستند این بیماری، اغلب به صورت بومی درآمده است و اشکال آنزوتیک خفیف بیشتر از همه گیری‌های شدید مشاهده می‌گردد. در این حالت میزان ابتلاء کمتر از ۵ درصد و میزان مرگ و میر بسیار پائین است (۲، ۵، ۷، ۱۰) و در مناطق غیربومی، غالباً به صورت همه‌گیری‌های شدید با علائم بارز تنفسی، دفع ترشحات موکوسی خون‌آلود و میزان مرگ و میر ۷۰-۵۰ درصد بروز می‌نماید (۱، ۲، ۷، ۵، ۴، ۱۰). در گله مورد گزارش، نشانه‌های بالینی، میزان ابتلاء و میزان مرگ و میر نشانگر بیماری لارنگوتراکئیت حاد با همه گیری شدید بود.

در گزارش حاضر، دقیقاً منبع آلودگی گله مشخص نشد اما احتمالاً از مرغداری مجاوری بوده است که پولت‌های واکسینه شده بر علیه این بیماری را از استان تهران خریداری و به این منطقه حمل کرده بود. هرچند چنین عقیده‌ای نیز نمی‌تواند کاملاً درست باشد زیرا طی سالیان گذشته نیز همواره انتقال پولت از استان تهران به سایر نقاط از جمله استان آذربایجان شرقی انجام گرفته است. به نظر می‌رسد شاید ویروس بیماری لارنگوتراکئیت از قبل در این استان وجود داشته است. برخی

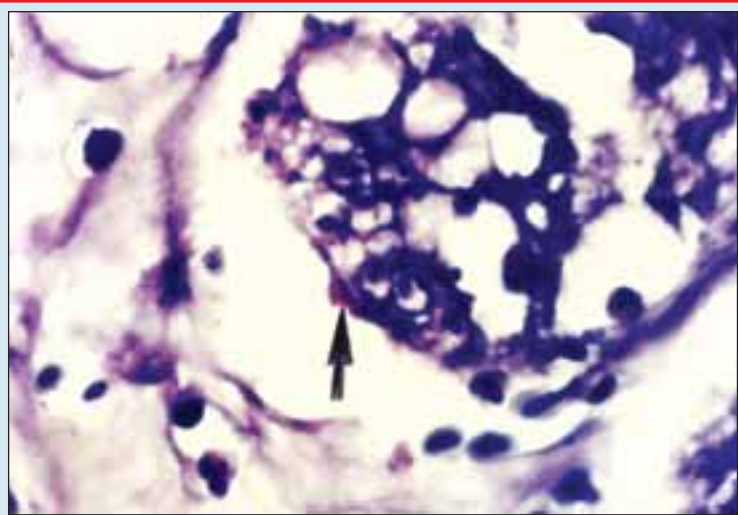
از محققین بر این باورند که از زبانهای به کارگیری واکسن‌های زنده، احتمال پخش ویروس به‌خصوص در روزهای ۱۰-۷ بعد از واکسیناسیون و نیز ایجاد پرندگان حامل می‌باشد که می‌تواند باعث بومی شدن این بیماری در یک منطقه گردد (۷، ۱۴).

برای تشخیص قطعی بیماری تورم حنجره و نای در ماکیان راه‌های متعددی وجود دارد از آن جمله می‌توان به مشاهده گنجیدگی‌های ویروسی در درون هسته سلول‌های سنسی‌شیال در مقاطع هیستوپاتولوژیک، تشخیص DNA ویروس (هیبرید کردن، PCR) و جداسازی پادگن‌های ویروسی یا پادگن‌های ضدویروس و ... اشاره کرد (۱، ۴، ۵، ۱۰، ۱۴). جداسازی ویروس در مقایسه با مشاهده گنجیدگی‌های داخل هسته‌ای در سلول‌های سنسی‌شیال، حساسیت بیشتری دارد به طوری که در تحقیق Keller و همکاران در سال ۱۹۶۲ که بر روی ۶۰ نمونه انجام گرفته است در ۷۲ درصد موارد، ویروس جدا شده است در حالی که فقط ۵۷ درصد آنها گنجیدگی‌های درون هسته‌ای را نشان داده‌اند (۵). براساس مطالعه Guy هرچند حساسیت<sup>۵</sup> جداسازی

ویروس از مشاهده گنجیدگی‌های داخل هسته ای بیشتر است اما برای تأیید این بیماری، تشخیص گنجیدگی‌های ویروسی در داخل هسته سلول‌های سنسی‌شیال در مقاطع هیستوپاتولوژیک، دارای ویژگی<sup>۶</sup> سیار بالایی است به طوری که ویژگی آن ۹۸ درصد ذکر شده است (۵، ۱۲). در مطالعه Ferhat و همکاران روشهای مختلف تشخیص ویروس لارنگوتراکئیت در نای ماکیان مقایسه شده و براساس نتایج این تحقیق، حساسیت تشخیص هیستوپاتولوژیک بیماری لارنگوتراکئیت درصد و ویژگی آن ۱۰۰ درصد بوده است به طوری که ویژگی این روش مشابه PCR و هیبرید کردن DNA و بالاتر از روش ایمونوپراکسیداز و ایمونوفلورسنت پادتن غیرمستقیم به دست آمده است (۱۱). عقاید مشابهی توسط سایر محققین نیز ابراز شده است (۲، ۸، ۶، ۱۳، ۱۴، ۱۵، ۱۶).

در این گزارش، مشاهدات ریزبینی مؤید تورم حنجره و نای نکروتیک فیبرینومورائیک بود که همراه اکسودای فیبرینی و گلبول‌های قرمز انباشته شده در درون نای و

حنجره، تعداد زیادی سلول سنسی‌شیال با هسته‌های متعدد و گنجیدگی‌های ویروسی بزرگ، آنوزینوفیلیک و با هاله روشن اطرافی در داخل هسته‌ها و کروماتین مارژینه در جدار داخلی آنها ملاحظه گردید و تشخیص لارنگوتراکئیت را قطعی نمود. ضمن اینکه نتایج حاصل از آزمایش‌های سرولوژیک که بر روی نمونه‌های سرم خون اخذ شده از این گله صورت گرفت آلودگی به ویروس لارنگوتراکئیت را تأیید نمود. ذکر شده است که از رنگ‌آمیزی گیمسا می‌توان



عکس شماره ۳: بیماری لارنگوتراکئیت مرغ، نای. سلول سنسی‌شیال با هسته‌های متعدد و گنجیدگی‌های درون هسته‌ای بازوفیلیک بزرگ (رنگ‌آمیزی گیمسا، ۱۰۰۰×).

برای مشاهده گنجیدگی‌های درون هسته‌ای درگسترش‌هایی که به طور مستقیم از نای تهیه می‌شوند (۹) یا در مقاطع بافتی (۵) کمک گرفت. در گزارش حاضر نیز پس از رنگ‌آمیزی مقاطع تهیه شده از نای با گیمسای بافتی، گنجیدگی‌های بزرگ بازوفیلیک در داخل هسته سلول‌های سنسی‌شیال جلب توجه می‌کرد.

در نواحی که این بیماری در آنها بومی است گله‌های حساس با استفاده از واکسن‌های زنده تخفیف حدت یافته محافظت می‌گردد (۱، ۵). به دلیل ایجاد پرندگان حامل با عفونت نهفته و همچنین گسترش ویروس واکسن از پرندگان واکسینه شده به پرندگان غیرواکسینه و نیز افزایش حدت ویروس در اثر عبور از یک پرنده به پرنده دیگر (پاساژ در سطح گله)، استفاده از واکسنهای زنده در نواحی غیربومی بیماری توصیه نشده است. در چنین مناطقی اساس مبارزه با بیماری اقدامات ریشه کنی خواهد بود. براساس اطلاع نگارندگان، به علت بومی نبودن بیماری لارنگوتراکئیت در استان آذربایجان شرقی، واکسیناسیون گله‌های حساس بر علیه این بیماری انجام نمی‌شود.



- 5-Calnek, B.W 1997. Diseases of poultry; 10th edition, Iowa State University Press, PP: 527-535.
- 6-Coles, B.H 1997. Avian medicine and surgery; 2nd edition, Blackwell science, PP:265, 296.
- 7-Coutts, G.S. 1981, Poultry diseases under modern management; 2nd edition, PP: 94-97.
- 8-El-Mahdi, M.M; Nafady, A.A and El-Begawey, M.B 1988. Experimental studies on ILT in chicken; Archiv-Fur-Eperimentelle-Veterinarmedizin, 42: 6, 840-847.
- 9-El-Zanaty, K and Ahmed, Y.F. 1995, Natural outbreak of infectious Laryngotracheitis in broiler chickens in Saudi Arabia; Assiut-Veterinary- Medical- Journal, 33: 66, 191-198.
- 10-Fenner, F; Bachmann, P.A; Gibbs, E.P.J; Murphy, F.A; Studdert M.J and White, D.O 1987. Veterinary Virology, Academic Press, PP: 205-207, 635, 643, 361-363.
- 11-Ferhat, Abbas; Andreasen, J.R and Abbas, F 1996. Comparison of diagnostic tests for infectious laryngotracheitis; Avian diseases, 40: 2, 290-295.
- 12-Guy, J.S; Barnes, H.J and Smith, L.G 1992. Rapid diagnosis of ILT using a monoclonal antibody- based immuno-peroxidase procedure, Avian pathology, 21: 1, 77-86.
- 13-Hoop, R.K; Keller- Berger, B; Lobsiger- Molliet, C; Morgenstern, R and Hauser, R 1993. What's your diagnosis? [ILT in fowls]; Schweizer- Archiv- Fur- Tierheilkunde 135: 3, 103-105.
- 14-Jordan, F.T.W 1990. Poultry diseases; 3rd edition, Bailliere Tindall, PP: 154-158, 426.
- 15-Randall, C.J and Reece, R. L 1996. Color atlas of avian histopathology, Mosby- Wolfe, PP: 155-156.
- 16-Yassein, S and El-Begawey, M.B. 1992, Pathological and haematological studies of ILT in chicken; Egyptian J Comper. and Clinical Path, 5: 1, 65-74.

به هر حال با اتکا به نتایج این گزارش، نمی‌توان در مورد بومی بودن این بیماری در استان مذکور، نحوه برخورد با گله‌هایی که علائم ابتلاء به بیماری را نشان می‌دهند و واکسیناسیون یا عدم واکسیناسیون گله‌های حساس اظهار نظر قطعی نمود. چنین قضاوتی به گزارشات زیادتر و بررسی‌های بیشتری نیاز دارد. نهایتاً اینکه پیشنهاد می‌گردد برای تعیین میزان شیوع آلودگی به ویروس لارنگوتراکئیت ماکیان در این استان، ارزیابی جامعی با استفاده از پایش‌های سرولوژیک و هیستوپاتولوژیک در بین گله‌های تخمگذار صورت پذیرد.

### تشکر و قدردانی

نگارندگان بر خود لازم می‌دانند از راهنمایی‌های ارزنده جناب آقای دکتر رضا نقشینه در تشخیص ضایعات ریزبینی و از آقای محمد مهدی همایی‌فر و رحمان حسینی برای تهیه مقاطع هیستوپاتولوژیک و از آقای ابوالفضل حاجیان به دلیل همکاری صمیمانه در تهیه عکس‌های میکروسکوپی و از آقای محمود امینی به خاطر ارسال نمونه‌ها تشکر و قدردانی نمایند.

### پاورقی‌ها

- 1-Laryngotracheitis
- 2- Envelope
- 3-Latent Infection
- 4- Enzootic
- 5-Sensitivity
- 6-Specificity

### منابع مورد استفاده

- ۱- بزرگمهری فرد، م. ح. ۱۳۶۴. بیماری‌های طیور (ماکیان); انتشارات واحد فوق برنامه دفتر مرکزی جهاد دانشگاهی; چاپ اول، صفحه: ۳۶۰-۳۴۹.
- ۲- بزرگمهری فرد، م. ح; شجاع دوست، ب; اکبری، ع; ک، غ و شیخی، ن. ۱۳۷۵. راهنمای بیماری‌های طیور; نوشته وایتمن، سیایی; بیکفورد، ایای; ترجمه; انتشارات واحد آموزش و پژوهش معاونت کشاورزی سازمان اقتصادی کوثر، چاپ اول، صفحه: ۸۵-۸۲.
- ۳- خداکرم تفتی، ع; مرجانمهر، س. ح. ۱۳۷۶. هیستوپاتولوژی پرندگان; نوشته سی. ریدل; ترجمه; انتشارات دانشگاه شیراز، صفحه: ۸۶-۸۵ و ۲۲۰.
- ۴- رسول نژاد فریدونی، س. ۱۳۷۳. اطلس رنگی بیماری‌های طیور، نوشته سی. جی. رندال; ترجمه; انتشارات واحد آموزش و پژوهش معاونت کشاورزی سازمان اقتصادی کوثر، صفحه: ۴۸-۴۷.

