



بررسی میزان شیوع دو جنسی در بزهای ماده کشتار شده در کشتارگاه اهواز

- سعد گورانی نژاد، استادیار گروه علوم درمانگاهی، دانشکده دامپزشکی، دانشگاه شهید چمران اهواز
- صالح اسماعیل زاده، استادیار گروه پاتوبیولوژی، دانشکده دامپزشکی، دانشگاه شهید چمران اهواز
- مجید سهرابی، دانش آموخته، دانشکده دامپزشکی، دانشگاه شهید چمران اهواز

تاریخ دریافت: تیر ماه ۱۳۸۲ تاریخ پذیرش: اسفند ماه ۱۳۸۳

Email: gooraninejad@yahoo.com

چکیده

حیوان مبتلا به این عارضه از نظر جنسی آشفته بوده و به علت ناهنجاری‌های مختلف دستگاه تناسلی، جنس آن نامعلوم است. ضایعه مزبور یکی از اشکال هرمافرودیت است که می‌تواند به دو فرم هرمافرودیت حقیقی یا کاذب باشد که در حالت اول تخمدان و بیضه به سه شکل دوطرفی، ترکیبی از بیضه و تخمدان در هر دو طرف و ترکیبی از بیضه و تخمدان در یک طرف و تخمدان یا بیضه در طرف دیگر وجود دارد. در این مطالعه ۷۲۱ دستگاه تناسلی بز ماده در کشتارگاه اهواز به مدت ۱۲ ماه از مهرماه ۱۳۸۰ لغایت مهرماه ۱۳۸۱ مورد بررسی قرار گرفت. دو جنسی در ۹۷/۰ درصد از نمونه‌ها تشخیص داده شد که با توجه به یافته‌های ماکروسکوپی و میکروسکوپی شبه هرمادوفریت نر بودند.

کلمات کلیدی: دو جنسی، بز ماده، هرمافرودیت، کشتارگاه

Pajouhesh & Sazandegi No:68 pp: 99-103

The study of the prevalence of intersex in slaughtered female goats in abattoir of Ahwaz

By: S. Goorani Nejad, Assistant Professor of Gynecology, Department of Clinical Sciences, Faculty of Veterinary Medicine, Shahid Chamran University of Ahwaz, Ahwaz, Iran., S. Esmail Zadeh, Assistant Professor of Pathology, Department of Pathobiology, Faculty of Veterinary Medicine, Shahid Chamran University of Ahwaz, Ahwaz, Iran., and M. Sohrabi., Graduated of Faculty of Veterinary Medicine, Shahid Chamran University of Ahwaz, Ahwaz, Iran.

Intersex animal have disturbance in genital tract because of different abnormalities in reproductive organ and the sexuality is unknown. Intersex is a hermaphrodite form that is classified to true and pseudohermaphrodite. A true hermaphrodite has one or both gonads containing ovarian and testicular tissue (ovotestis) or has one male and one female gonad. In this survey 721 genital tracts of female goats were collected during 12 months, from October (2001) to October (2002) in Ahwaz abattoir. A total of 0.97% genital tracts of female goats showed intersex, that male pseudohermaphrodites confined with macroscopic and microscopic examination.

Keywords: Intersex, Female goat, Hermaphrodite, Abattoir

مقدمه

دو جنسی^۱ به حیوانی گفته می‌شود که از نظر جنسی آشفته بوده و به علت ناهنجاری‌های مختلف دستگاه تناسلی، جنس آن نامشخص است (۱۵، ۱۳، ۲). دو جنسی یکی از ناهنجاری‌های بسیار نادر بوده و معمولاً حیوانات مبتلا به این عارضه علیرغم جنسیت نامعلوم و اعضای تناسلی غیر فعال (۲، ۸، ۱۳). از نظر ژنتیکی ماده هستند (۱۳، ۲). دوجنسی در نشخوارکنندگان بزرگ و کوچک گزارش شده است، اما اکثر مطالعات در این زمینه بر روی گاو صورت گرفته است (۱۳). این ضایعه یکی از اشکال هرمافرودیت است که می‌تواند به صورت هرمافرودیت حقیقی^۲ و یا کاذب^۳ باشد. در حالت اول تخمدان و بیضه به سه شکل دوطرفی، ترکیبی از تخمدان و بیضه در دو طرف و یا ترکیبی از تخمدان و بیضه^۴ در یک سمت و تخمدان یا بیضه در طرف دیگر وجود دارد. شکل هرمافرودیت کاذب خود به دو شکل شبه هرمافرودیت نر و شبه هرمافرودیت ماده تقسیم می‌شود که در شبه هرمافرودیت نر، بیضه وجود دارد ولی آثاری از دستگاه

تناسلی ماده هم مشاهده می‌شود. در شکل هرمافرودیت کاذب ماده، بافت تخمدان به همراه مشخصاتی از دستگاه تناسلی نر قابل مشاهده است (۱۳، ۸).

جنسیت جنین وابسته به لقاح، غدد جنسی و ماهیت غدد ضمیمه جنسی می‌باشد. اگر جنسیت در یکی از این مراحل با بقیه متفاوت باشد، دوجنسی رخ خواهد داد (۱۳). دوجنسی در میان بزهای بدون شاخ^۵ متداولتر بوده و احتمالاً در اثر ژن مغلوبی که به ژن بی شاخی متصل است ایجاد می‌شود. اگرچه این ضایعه ممکن است بتدرت در بزهای شاخدار هم دیده شود (۱۵، ۱). دوجنسی در بزهای نژاد سان^۶، توگن بورگ^۷، آلباین^۸ و داماکوس^۹ بسیار شایع است.

اما در نژادهای نوپین^{۱۰} و آنقوره^{۱۱} نادر بوده و یا گزارش نشده است (۱۴، ۱۱). البته ممکن است فرماترین^{۱۲} در آنها اتفاق بیافتند (۱۷). ژن بی شاخی در نژاد سان فراوان است اما در نژاد آنقوره نادر می‌باشد (۱۴، ۱۳، ۲). اکثر موارد دوجنسی در بزها شبه هرمافرودیت نر یا کاربوتیپی ماده (XX) هستند (۸، ۱۵). هرمافرودیت در

همه گونه‌های پستانداران اهلی خصوصاً در بز و خوک اتفاق می‌افتد. یکی از اشکال دوجنسی فریمارتینیسیم است. فریمارتین دامی است که از لحاظ ژنتیکی ماده بوده و به صورت دوقلو با جنین نر به دنیا می‌آید (۱۱). فریمارتینیسیم در نتیجه هم دهانی^{۱۳} بین جریان خون جفت‌های دو جنین ایجاد می‌شود. تمایز جنسی نر زودتر از ماده رخ داده و لذا رویان نر با انتقال پادگن H-Y که از تکامل گوناد ماده جلوگیری می‌کند، جنین ماده را عقیم می‌سازد (۱۱). آبستنی دوقلو در بز متداول است، ولی ارتباط عروقی غیرمعمول بوده و تمایز جنسی بعد از زمان بحرانی صورت می‌گیرد. فریمارتینیسیم بز تقریباً ۶٪ موارد دوجنسی را به خود اختصاص می‌دهد (۱).

فاصله معقد تا عضو تناسلی خارجی در بزغاله‌های بالای ۲۰ روز به عنوان معیاری جهت تشخیص جنس مورد استفاده قرار می‌گیرد. این فاصله در بزهای ماده طبیعی نزدیک به ۲ سانتی متر و در نرهای طبیعی از ۴۰-۳۰ سانتی متر متغیر است. در بزهای دوجنسی مزبور بین ۳۳-۳ سانتی متر می‌باشد (۱۳).

مواد و روش کار

در این مطالعه به منظور بررسی ناهنجاری‌های مادرزادی و اکتسابی دستگاه تناسلی بزهای کشتار شده در کشتارگاه اهواز در طی مدت ۱۲ ماه از مهرماه ۱۳۸۰ لغایت مهرماه ۱۳۸۱، تعداد ۷۲۱ نمونه دستگاه تناسلی بز از کشتارگاه جمع‌آوری شد. قبل از اخذ نمونه بازرسی قبل از کشتار انجام شده ولی به دلیل شرایط کاری کشتارگاه تعیین ارتباط بین دستگاه‌های تناسلی معاینه شده و لاشه مربوطه غیرممکن بود. جمع‌آوری نمونه‌ها هفته‌ای ۲ بار صورت می‌گرفت و دستگاه تناسلی پس از جدا شدن از لاشه (از پشت گردن رحم) به بخش مامایی بیمارستان دانشکده دامپزشکی اهواز منتقل شدند. در برخورد با ضایعات در مرحله اول تشخیص به صورت ماکروسکوپی انجام شده و در صورت لزوم جهت بررسی هیستوپاتولوژی به آزمایشگاه پاتولوژی دانشکده دامپزشکی اهواز ارجاع داده شد. از نمونه‌های تهیه شده پس از پایدار شدن در محلول فرمالین بافر ده درصد، مقاطع میکروسکوپی به ضخامت ۵ میکرومتر تهیه شده و مقاطع مزبور به روش هماتوکسیلین - ائوزین^{۱۴} (مایر^{۱۵}) رنگ آمیزی شدند (۱۲).

نتایج

از مجموع ۷۲۱ دستگاه تناسلی بررسی شده ضایعات متفاوتی در ۱۳۹ عدد از آنها مشاهده گردید. ضایعه دوجنسی در ۷ دستگاه تناسلی (۰/۹۷ درصد از مجموع نمونه‌ها و ۵/۳۵ درصد از نمونه‌های ضایعه دار) تشخیص داده شد. از نظر ظاهری در محدوده طبیعی تخمدان‌ها، ساختارهایی به صورت دوطرفی، کروی شکل، صورتی رنگ با قوام طبیعی بیضه مشاهده شد. قطر ساختارهای مزبور در ۵ نمونه در دو طرف برابر و در ۲ نمونه با همدیگر تفاوت داشتند (جدول و تصویر شماره ۱).

در بررسی میکروسکوپی ساختارهای فوق الذکر بافت طبیعی بیضه شامل تعداد فراوانی لوله‌های منی ساز^{۱۶} به همراه بافت بینابینی بیضه مشاهده شد (تصویر شماره ۲). سلول‌های تشکیل دهنده لوله‌های منی ساز مشابه لوله‌های طبیعی بوده و تنها تفاوت آنها عدم مشاهده مراحل اسپرم زایی در این لوله‌ها بود (تصویر شماره ۳). ساختار اپیدیدیم نیز در مجاورت بیضه قرار داشته و تفاوت مشهودی با اپیدیدیم طبیعی نداشت (تصویر شماره ۴).

شماره نمونه	قطر بیضه راست*	قطر بیضه چپ*
۱	۲۳	۲۳
۲	۲۴	۲۴
۳	۲۱	۲۱
۴	۱۷	۱۷
۵	۱۵	۱۵
۶	۲۰	۱۵
۷	۴۳	۲۸

* برحسب میلی متر

بیضه، بولبولوس ولوس^{۱۸} و درجاتی از بزرگ شدن کلیتوریس بودند که با افزایش شدت ضایعات، بیرون زدگی کلیتوریس از لبه های فرج بیشتر بوده و آن را به حشفه شبیه کرده بود (۶). Eaton و Simmons در مطالعه خود میزان هرمافرودیت بز را ۳۸ مورد (۱/۱ درصد) از ۳۴۳ بز نژاد سانن و ۲۱ مورد (۶ درصد) از ۳۵۰ بز نژاد توگن بورگ گزارش کردند (۷). Haugen این ضایعه را در ۲۳۴ مورد (۵ درصد) از ۴۶۵۶ بز نروژی گزارش کرد (۹). Asdell از ۲۰۰ مورد هرمافرودیسیم در بز حتی یک مورد بز شاخدار مشاهده نکرد. همچنین Haugen در مطالعه جداگانه ای به این نتیجه رسید که ارتباط مناسبی بین فقدان شاخ و هرمافرودیت وجود دارد که این رابطه حتی به صد درصد هم می رسد (۹،۳).

Bruere و همکاران یک مورد هرمافرودیت کاذب نر را در گوسفندان مورد مطالعه گزارش کرده اند. همچنین Dennis ۳ راس گوسفند هرمافرودیت کاذب نر و Smith و همکاران یک مورد هرمافرودیت واقعی در یک میش هشت ماهه گزارش کردند که غده جنسی چپ با ابعاد ۱/۶×۲ سانتی متر دارای ساختمان ناقص بیضه ها و غده جنسی راست با ابعاد ۱×۰/۸ سانتی متر دارای ساختمان تخمدان بود (۱۵،۵،۴).

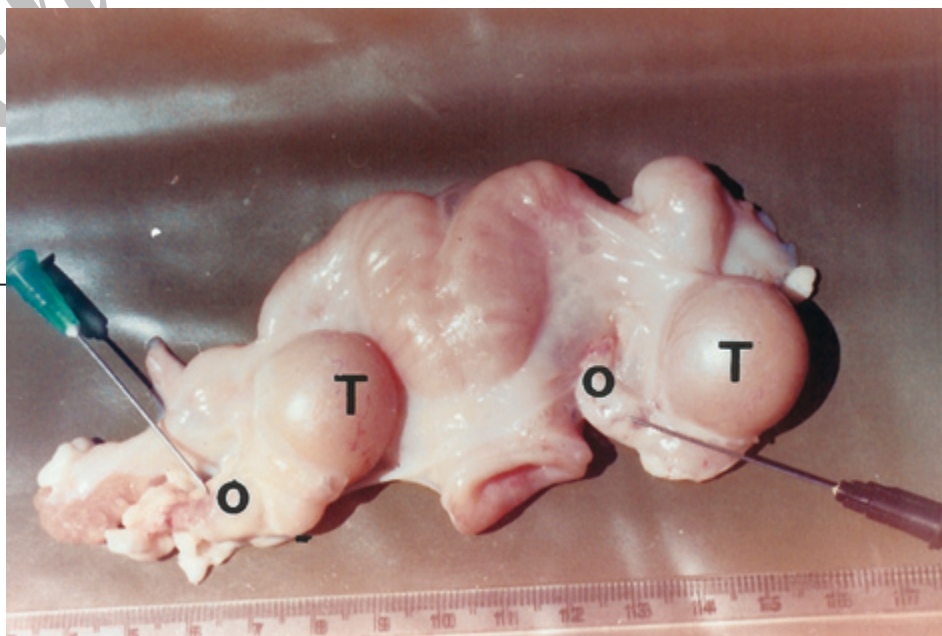
در مطالعات Williams و Illbery در مورد فریمارتینیسیم بز فرج، کلیتوریس بزرگ، اپیدیدیم و غده وزیکولار مشاهده شد. غدد در ناحیه مغابنی بوده و بیضه ها هیپوپلاستیک شده و اندازه آنها ۱/۳ اندازه طبیعی بود. همچنین Macanb و Bruere شش مورد فریمارتینیسیم در گوسفند گزارش کردند که همه میش ها دارای کلیتوریس بزرگ بودند (۱۰،۴).

در مطالعه حاضر از ۷۲۱ نمونه دستگاه تناسلی بزهای بررسی شده ۷ مورد (۰/۹۷ درصد) هرمافرودیت کاذب نر را نشان دادند که از مطالعاتی که Eaton و Simmons روی نژادهای بز سانن و توگن بورگ انجام دادند، کمتر می باشد. همچنین در مطالعه ای که Haugen روی بزهای نروژی انجام داد ۵ درصد هرمافرودیت را نشان می دادند که تعداد هرمافرودیت ها از مطالعه حاضر بیشتر است (۹،۷). این اختلاف ناشی از آن است که مطالعه حاضر

بر روی بزهای نژادهای ایرانی که همگی شاخدار بودند، انجام شده است و نتیجه حاصل با این مطلب که هرمافرودیت در بزهای نژاد شاخدار کمتر است مطابقت دارد. علت دیگر چنین تفاوتی را می توان به حذف نقایص ژنتیکی

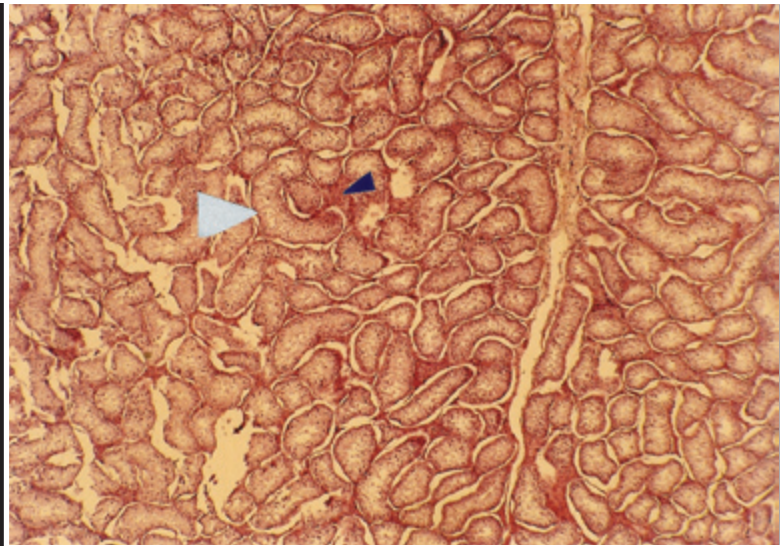
بحث

بر اساس نتایج به دست آمده از مطالعات ماکروسکوپی و هیستوپاتولوژیک، بزهای مزبور به هرمافرودیت کاذب نر مبتلا بودند. مطالعات اندکی در مورد ناهنجاری های دستگاه تولیدمثل در بز انجام شده است. اولین بار Eaton (۶)، ۲۹ بز هرمافرودیت ۱۰ روزه را مشاهده نمود که آنها را براساس ظاهر خارجی دستگاه تناسلی به ۱۵ راس ماده و ۱۴ راس نر طبقه بندی کرد. در مطالعه یاد شده، یکی از بزهای ظاهراً ماده، دارای ترکیبی از تخمدان و بیضه، رحم یک شاخه^{۱۷} و آپلازی لوله های رحمی بود. در تحقیق مزبور همچنین بز ماده به ظاهر طبیعی دیگری دارای ترکیبی از تخمدان و بیضه و اعضای داخلی نر بود. سایر ۱۳ مورد بز با ظاهر ماده مشاهده شده در مطالعه فوق الذکر دارای

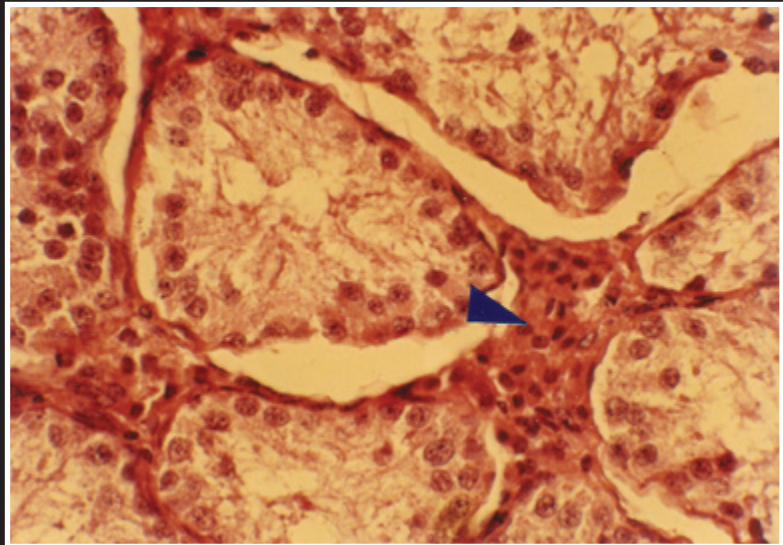


تصویر شماره ۱: هرمافرودیت کاذب نر در یکی از بزهای مبتلا به دوجنسی، به وجود دو غده نسبتاً بزرگ (T) در کنار تخمدان های چپ و راست (O) توجه شود

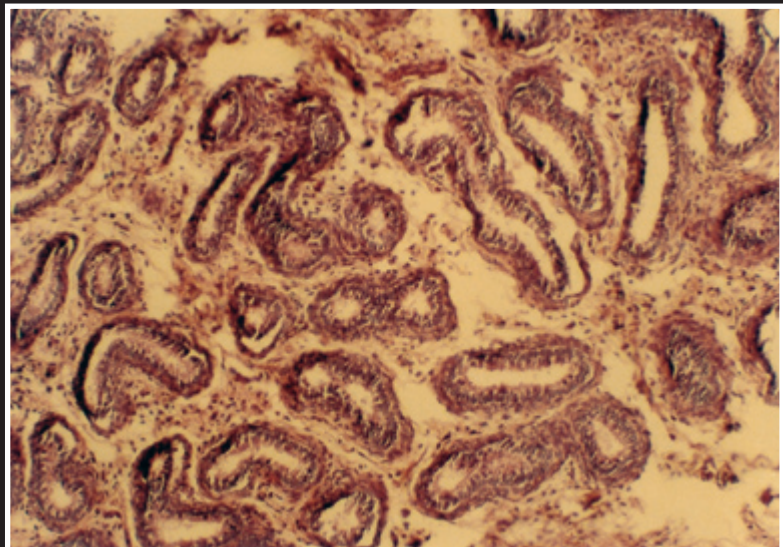
تصویر شماره ۲: هرمافرودیت کاذب نر در یکی از بزهای مبتلا به دوجنسی که در آن بافت طبیعی بیضه (تعداد فراوانی لوله‌های منی ساز و بافت بینابینی) مشاهده می‌شود (رنگ آمیزی H&E بزرگنمایی ۵۲۸ برابر)



تصویر شماره ۳: یکی از لوله‌های منی ساز تصویر شماره ۲ که سلول‌های تشکیل دهنده لوله‌های منی ساز طبیعی، لیکن بدون مراحل اسپرم زایی به همراه بافت بینابینی) را نشان می‌دهد (رنگ آمیزی H&E بزرگنمایی ۵۲۸ برابر)



تصویر شماره ۴: ساختار اپیدیدیم در مجاورت بیضه یکی از بزهای مبتلا به هرمافرودیت کاذب نر که با اپیدیدیم طبیعی تفاوتی چندانی ندارد مشاهده می‌شود (رنگ آمیزی H&E بزرگنمایی ۱۲۸ برابر)



5-Dennis, S.M.,1979; Urogenital defects in sheep. Vet. Rec. 105: 344-347. Quoted by: McEntte, K.,1990, Reproductive pathology of domestic mammals. Academic Press, Boston, PP: 8-11.

6-Eaton, O.N.,1943; An anatomical study of hermaphroditism in goats. Am.J.Vet. Res. 4: 333-343, Quoted by: McEntte, K., 1990, Reproductive pathology of domestic mammals. Academic press, Boston, PP: 8-8.

7-Eaton, O.N. and V.L., Simmons.,1939; Hermaphroditism in milk goats. J.Hered. 30:261-266. Quoted by: McEntte, K., 1990, Reproductive pathology of domestic mammals. Academic press, Boston, PP: 8.

8-Hafez,E.S.E., 2000; Reproduction in farm animal. 7th Ed, Lippincott Williams and Wilkins, Maryland, PP: 315-316.

9-Haugen, E.,1960; Tuckjonn hos geit. (Hermaphroditism in goat). Meed. Norg. Landr. Hogsk. 39(10): 1-33. Quoted by: McEntte, K. (1990) Reproductive pathology of domestic mammals. Academic Press, Boston. PP: 8-11.

10-Ilbery, P.L.T., and D.Williams.,1967; Evidence of the freemartin condition in the goat. Cytogenetics, 6: 276-285. Quoted by: McEntte, K.,1990, Reproductive pathology of domestic mammals. Academic Press, Boston. PP: 20.

11-Kennedy, P.C. and Miller, R.B.1993; The female genital system. Quoted by: Jubb, K.V., Kennedy, P.C. and Palmer, N. (eds) Pathology of domestic animals. 4th Ed. Vol. 3, Academic Press, London, PP: 349-351.

12-Luna, L.G., 1968; Manual of histology staining methods of the armed forces Institute of pathology, 3rd ed. McGraw-Hill book Co., Toronto. pp: 12-31.

13-McEntte, K., 1990; Reproductive pathology of domestic animals, Academic Press, Boston. PP: 13-20.

14-Mobini, S.M., Heath, A.M. Pugh D.G. Theriogenology of sheep and Goats. Quoted by: Pugh, D.G., 2002; Sheep and goat medicine, 3th edition, W.B. Saunders Company, PP: 129-187.

15-Roberts, S.J.,1986; Veterinary obstetrics and genital disease (Theriogenology) 3th Ed. Wood Stock, PP: 72-75, 97-99, 671-672.

16-Smith, K.C., Long, S.E. and Parkinson, T.J., 1996; A case of true hermaphroditism. Vet, Rec., 138: 497-480.

17-Smith, M.C. and Shermom, D.M.,1994; Goat medicine, Lea & Febiger. PP: 411-465.

در فرآیند انتخاب طبیعی هزاران ساله نژادهای بز ایرانی در مقایسه با نژاد های جدید مثل سانن که مطابق برنامه اصلاح نژاد ایجاد شده‌اند مرتبط دانست.

پاورقی‌ها

- 1 - Intersex
- 2 - True hermaphrodite
- 3- Pseudohermaphrodite
- 4 - Ovotestis
- 5 - Polled
- 6 - Saanen
- 7 - Toggen burg
- 8 - Alpine
- 9 - Damacus
- 10 - Nubian
- 11 - Angora
- 12 - Freemartin
- 13 - Anastomosis
- 14 - Hematoxylin- Eosin
- 15 - Mayer
- 16 - Seminiferous tubules
- 17 - Uterine unicornis
- 18 - Bulbous vulvus

منابع مورد استفاده

- ۱ - گرجی دوز، م، فرزانه، ن، علوم، م، رئوفی، ا، سیفی، ح، افشاری، غ و مرجان‌مهر، س، ۱۳۷۹؛ طب داخلی دام‌های بزرگ. (ترجمه)، تالیف: اسمیت، برادفورد، پی، چاپ دوم، انتشارات نوربخش، صفحات ۵۴۹-۵۵۰
- 2-Arthur, G.H., Noakes, D.E. and Pearson, H., 1996; Veterinary reproduction and obstetrics. 6th ed, Balliere & Tindall, Toronto, PP: 348, 463, 517, 518.
- 3-Asdell, S.A., 1944; The genetic sex of intersexual goats and a probable linkage with the gene for harmlessness. Science 99: 124. Quoted by: McEntte, K.,1990; Reproductive pathology of domestic mammals. Academic press, Boston, PP: 8-12.
- 4-Bruere, A.N. and Macanb, J., 1968; A cytogenetical investigation of six intersexes sheep, shown to be freemartins. Res. Vet. Sci. 9: 170-180. Quoted by: McEntte, K.,1990, Reproductive pathology of domestic mammals. Academic press, Boston, pp: 19.

