در
امور دام و آبزیان شماره ۷۴، بهار ۱۳۸۶
پژوهش و سازندگی

اصلاح روش پایداری در تهیه مقاطع میکروسکوپی طیور

• **مریم رضائیان،**
گروه علوم تشریحی، بخش بافت‌شناسی دانشکده دامپزشکی دانشگاه تهران
• **محمد ابراهیم اکبری،**
استادیار علوم تشریحی آموزشکده دامپزشکی دانشگاه زابل
• **احمدی سوداگرامیری،**
استادیار علوم تشریحی دانشگاه آزاد چالوس
• **فردوس ابراهیم‌پور،**
کارشناس ارشد آزمایشگاه بافت شناسی دانشکده دامپزشکی دانشگاه تهران
تاریخ دریافت: دی ماه ۱۳۸۳ تاریخ پذیرش: بهمن ماه ۱۳۸۴
Email: rezaianm@vetmed.ut.ac.ir

چکیده

یکی از مشکلاتی که غالباً در آزمایشگاه بافت شناسی با آن دست به گریبان هستیم تهیه نمونه‌های بافتی طیور است که بر خلاف نمونه‌های سایر حیوانات، اگرچه با همان روش معمول تهیه می‌شود ولی غالباً حاوی آرتیفکت‌های فراوان شده و ناچاراً مجبور به چندین بار تکرار آن شده و نهایتاً نیز نتیجه مطلوب حاصل نمی‌شود. با توجه به نوع آرتیفکت‌ها به نظر می‌رسد که مشکل اصلی پایدار نشدن کامل نمونه‌ها است. لذا به منظور اصلاح روش تهیه مقاطع بافت شناسی طیور، از بافت‌های کلیه، ریه، پوست، پیش‌معده، مری، دوازدهم، تهی روده، سکوم، طحال و بورس فابریسیوس طیور بومی بالغ سالم بلافاصله پس از کشتار نمونه‌گیری به‌عمل آمد. نمونه‌ها در بافر فرمالین با درصدهای ۵، ۷/۵، ۱۰ و ۱۵ درصد قرار داده شدند. پس از پایداری، تمامی‌مراحل تهیه مقاطع معمول بافت‌شناسی به‌طور یکنواخت برای همه نمونه‌ها انجام پذیرفته و مقاطع ۶ میکرومتری با هماتوکسیلین- ائوزین رنگ‌آمیزی و با میکروسکوپ نوری مورد مطالعه قرار گرفتند. برای حصول اطمینان از نتایج بدست آمده نمونه‌برداری و آزمایشات مجدداً در نمونه‌های جدید و با همان شرایط قبلی و از همان اندام‌ها تکرار گردید. نتایج بدست آمده نشان داد که بهترین درصد پایدار کنندگی بجز در بافت ریه برای بقیه بافت‌های مورد آزمایش بافر فرمالین ۱۵٪ بود و تنها بافت ریه با فرمالین ۱۰-۷/۵ درصد بهترین نتیجه را داد

کلمات کلیدی: پایداری، بافت شناسی، طیور، آرتیفکت

Pajouhesh & Sazandegi No 74 pp: 2-8

Modification of fixation in preparing avian tissues

By: M. Rezaian. Division of Histology. Dept of Anatomy. Faculty of Vet Medicine, Tehran University. Iran.
A. Sodagar Amiri, Assistant Professor, Dept of Anatomical Sciences, Azad University of Chaloos.
M. Ebrahim Akbari, Assistant Professor, Dept of Anatomical Sciences, University of Zabol.
F. Ebrahimpoor. Proficient of Histology Lab. Faculty of Vet Medicine. Tehran University.

www.SID.ir

Avian tissue processing and making desired histological slides is one of the major problems in almost all histological laboratories. Since the techniques are the same for all animal samples, the avian ones have many more artifacts and caused many times repetitions. Considering to the types of artifacts, it seems the major problem was in the incomplete fixation of samples, therefore, to modify the routine histological technique in preparing avian tissues, samples of kidney, long, skin, proventriculus, esophagus, deudenum, jejonum, ileum, cecum, spleen and bursa of fabricius of heathy mature native hens immediately after slaughter were taken and fixed with 5, 7.5, 20 and 15 percents of buffer formalin. The remaining histological procedures were similar for all samples, and 6 µm thick sections were stained with heamatoxylin-eosin staining method and studied under light microscope. For more confidence of the result, the experiment was repeated again with new samples and has done with the same procedures. The results showed that the best percentage of buffered formalin for all tissues was 15% except the lung that was the 7.5-10%.

Key Words: Fixation, Histology, Avian, Artifact

Archive of SID

مقدمه

تاکنون روش‌های متعددی برای تهیه مقاطع میکروسکوپیک بافت‌ها و نسوج مختلف بکار گرفته شده است. بهترین روش آن است که نسج مورد مطالعه در زیر میکروسکوپ کمترین اختلاف را با فرم طبیعی زنده فعال در بدن داشته باشد. بدین منظور مراحل مختلف و طولانی و کار تکنیکی دقیقی مورد نیاز است.

کوچک‌ترین غفلت و سهل انگاری موجب بروز اشکالات فراوان و ایجاد آرتیفکت‌های متعدد در نمونه می‌شود که گاهی با حالت‌های پاتولوژیک اشتباه می‌شود. این مراحل شامل نمونه‌برداری آبگیری، شفافیت، آغشتگی، قالب‌گیری، برش،رنگ‌آمیزی و چسباندن لامل است (۲).

اگر چه همه این مراحل در تهیه نمونه حائز اهمیت فراوان است ولی یکی از مهمترین آنها پایدار کردن نمونه است. هدف از پایدار کردن نمونه‌ها نگهداری دائمی‌بافت‌ها به فرم مشابه نسج زنده است. لذا می‌بایست عمل پایداری قبل از اینکه بافت‌ها دست‌خوش اتولیز گردند بلافاصله پس از نمونه‌برداری توسط عمل جراحی و یا بلافاصله پس از مرگ انجام پذیرد (۵).

اگر چه پایدار کننده‌های متعددی از جمله الکل‌ها، اکسیدکننده‌ها، پیکرات‌ها، مرکورها و آلدئیدها شناسایی شده‌اند ولی بهترین آنها فرم آلدئید است زیرا بیشترین و سالم‌ترین پایداری را در نسوج ایجاد می‌کند (۲). این پایدار کننده با ایجاد اتصال متقاطع با پروتئین‌ها به‌ویژه باقیمانده‌های لیزین، موجب پایداری بافت می‌شود. این اتصال متقاطع آسیب زیادی به ساختار پروتئین‌ها نزده، و در نتیجه آنتی ژنیسیته آنها را از بین نمی‌برد. لذا فرم آلدئید برای روش‌های ایمونوپراکسیداز نیز مناسب می‌باشد. خاصیت نفوذپذیری فرمالین بداخل بافت نیز خوب ولی نسبتاً کند است (۵). فرم آلدئید به‌صورت بافر فرمالین ۱۰٪ استفاده می‌شود. بافر از ایجاد اسیدیته که احتمال جلو انداختن اتولیز و ایجاد رسوب رنگدانه فرمل- آهن در نسوج می‌شود جلوگیری می‌کند (۵).

این ترکیب به‌طور معمول برای پایداری تمامی بافت‌های دامی و طیور در آزمایشگاه‌های بافت‌شناسی مورد استفاده قرار می‌گیرد، اما نتایج همیشه مطلوب نبوده و به‌ویژه این نامطلوبی در مقاطع بافتی طیور شاخص است. بناچار برای تهیه مقاطع میکروسکوپیک مناسب، بارها و بارها نمونه‌برداری و تمامی‌مراحل می‌بایست تکرار گردد و همواره مقاطع دارای آرتیفکت فراوان از جمله چروکیدگی سلولی (Shrinkage)، تخریب بافت‌های پوششی، چروکیدگی هسته و بسیاری موارد دیگر است.

از آنجائی‌که به نظر می‌رسد این موارد آرتیفکت غالباً مربوط به پایداری این نسوج است لذا در مطالعه حاضر بر آن شدیم تغییراتی در روش معمول در پایداری انجام داده و نتایج حاصل را با یکدیگر مقایسه و در صورت بدست آوردن نتیجه مناسب بهترین روش را برگزینیم.

برای این منظور از بافر فرمالین با چهار درصد متفاوت استفاده نموده و ده نوع بافت مختلف طیور را با این درصدها پایدار نموده و مقطع تهیه کردیم.

www.SID.ir

مواد و روش کار

بافت‌های کلیه، ریه، پوست، پیش معده، مری، دوازدهه، تهی روده، سکوم، طحال و بورس فابریسیوس طیور بومی بالغ بلافاصله پس از کشتار جمع‌آوری و به منظور پایداری در بافر فرمالین با درصدهای ۵٪، ۷/۵٪، ۱۰٪ و ۱۵٪ قرار داده شدند. حجم محلول‌های پایدارکننده حدوداً ۳۰ برابر حجم نسوج بوده و تمامی‌شرایط از قبیل زمان نمونه‌گیری، ضخامت نمونه‌ها برای همه نمونه‌ها یکسان بود. به منظور تعیین حجم از استوانه‌های مدرج استفاده شد. به‌طوری‌که ابتدا ۱۰ سانتی متر مکعب از فرمالین را درون استوانه ریخته و نمونه را در آن می‌انداختیم. حجم نمونه با بالا آمدن محلول در استوانه مشخص می‌شد. سپس به میزان ۳۰ برابرحجم نمونه بافر فرمالین استفاده کرده و بر روی ظرف محتوی نمونه تمامی‌مشخصات را ثبت می‌کردیم. ضخامت نمونه‌ها نیز در همه نمونه‌ها به‌طور یکسان یک سانتی متر برداشت می‌شد. همه نمونه‌ها درمدت زمان مساوی درپایدار کننده قرار گرفتند .

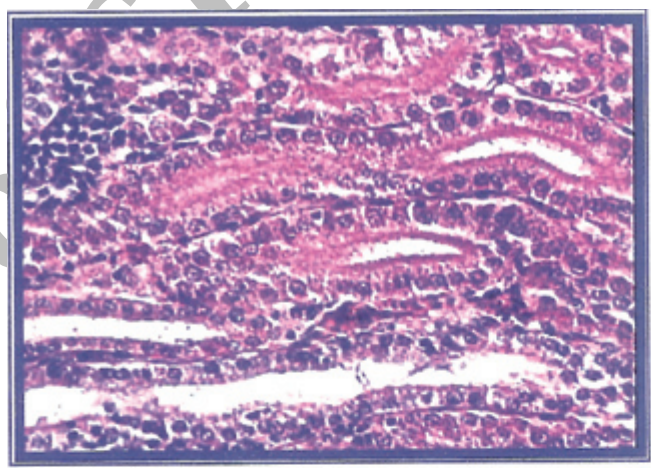

تصویر شماره ۱ : فتو میکروگراف کلیه طیور پایدار شده در بافر فرمالین ۱۵٪، رنگ آمیزی هماتوکسیلین- ائوزین، درشتنمائی۴۰۰ برابر.

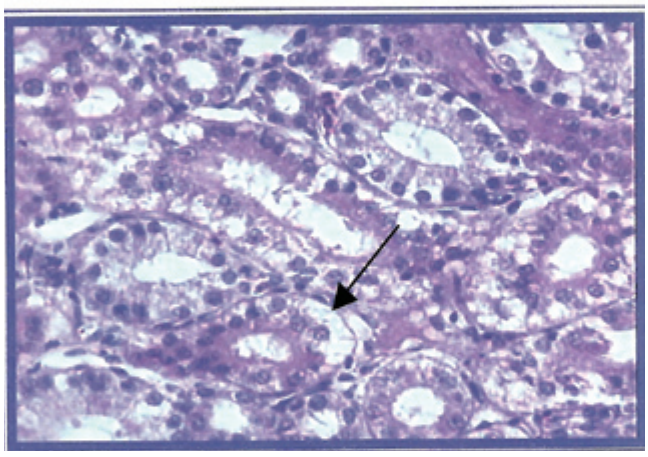

تصویر شماره۲ : فتو میکروگراف کلیه طیور پایدار شده در بافر فرمالین ۵٪، چروکیدگی قاعده بافت پوششی (فلش)، رنگ پریدگی بافت، رنگ آمیزی هماتوکسیلین- ائوزین، درشتنمائی۴۰۰ برابر.

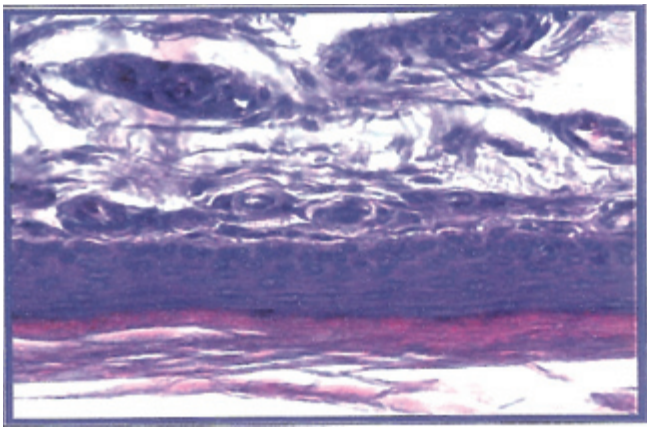

تصویر شماره۳ : فتو میکروگراف پوست طیور پایدار شده در بافر فرمالین ۱۵٪، رنگ آمیزی هماتوکسیلین- ائوزین، درشتنمائی۴۰۰ برابر

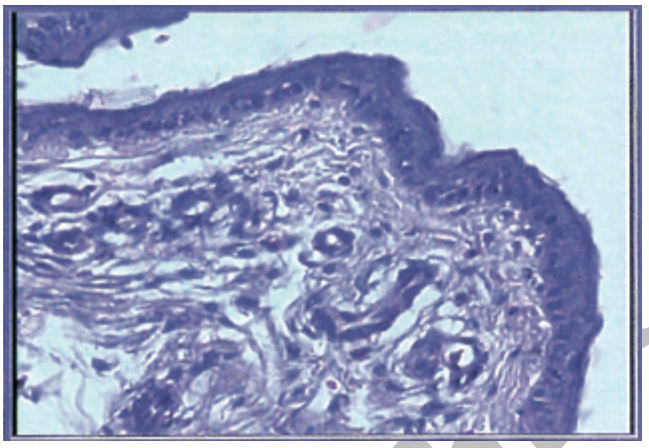

تصویر شماره۴ : فتو میکروگراف پوست طیور پایدار شده در بافر فرمالین ۷/۵٪، رنگ آمیزی هماتوکسیلین- ائوزین، درشتنمائی۴۰۰ برابر.

سپس روش‌های معمول آزمایشگاه بافت‌شناسی نیز بطور یکسان برای تمامی‌نمونه‌ها انجام گرفته و قالب‌های پارافینی تهیه گردید. مقاطع میکروسکوپیک به ضخامت ۶ میکرومتر با هماتوکسیلین- ائوزین رنگ‌آمیزی و با میکروسکوپ نوری مورد مطالعه قرار داده شد. لام‌های تهیه شده توسط دستیاران علوم تشریحی بازبینی مجدد می‌شدند و هر یک گزارش جداگانه‌ای ارائه می‌داد.

برای حصول اطمینان از نتایج بدست آمده آزمایش فوق مجدداً در نمونه‌های جدید طیور بالغ بومی با همان شرایط تکرار گردید و لام‌های تهیه شده نیز توسط همه همکاران در این تحقیق به‌طور جداگانه مورد بررسی قرار گرفت. فتومیکروگراف‌هایی کامپیوتری از نتایج حاصله تهیه گردید.

نتایج

شرح مشاهدات میکروسکوپی بافت‌های مورد آزمایش درجداول ۱ الی۸ به تفکیک آمده است.

www.SID.ir

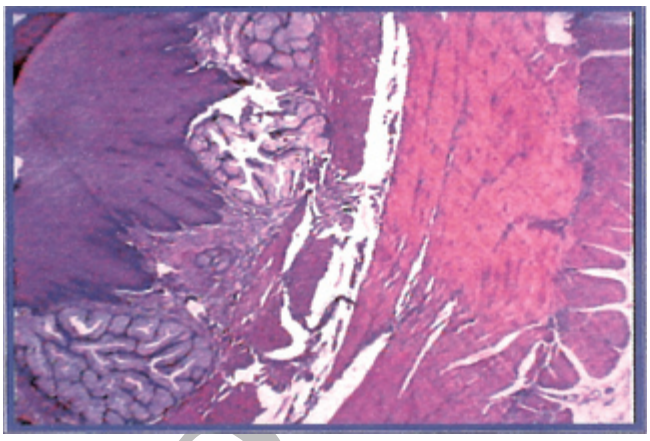

تصویر شماره۵ : فتو میکروگراف مری طیور پایدار شده در
بافر فرمالین ۱۵٪، رنگ آمیزی هماتوکسیلین- ائوزین، درشتنمائی۴۰۰ برابر

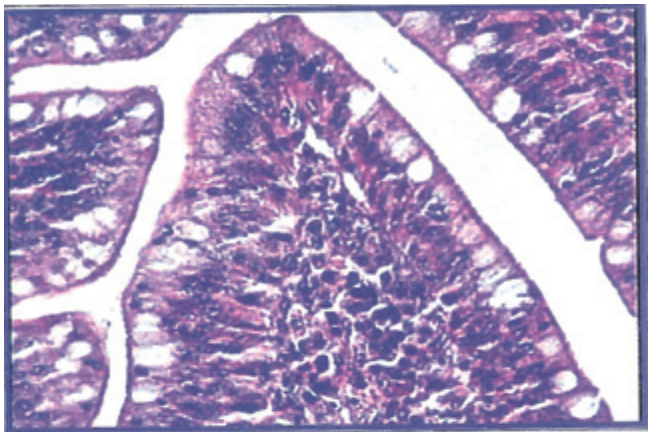

تصویر شماره۷ : فتو میکروگراف سکوم طیور پایدار شده در
بافر فرمالین ۱۵٪، رنگ آمیزی هماتوکسیلین- ائوزین، درشتنمائی۴۰۰ برابر

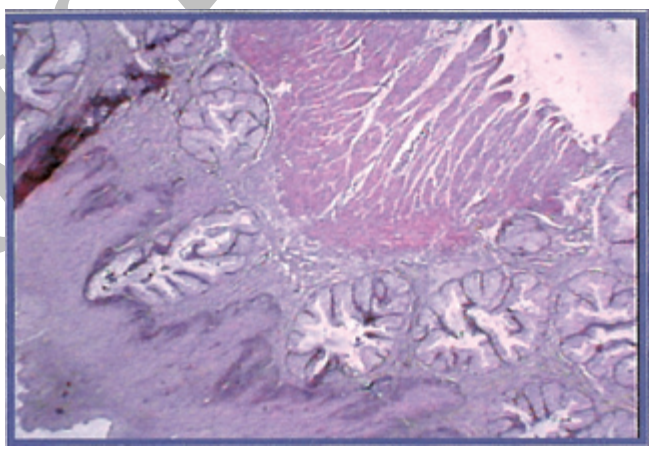

تصویر شماره۶: فتو میکروگراف مری طیور پایدار شده در
بافر فرمالین ۵٪، رنگ آمیزی هماتوکسیلین- ائوزین، درشتنمائی۴۰۰ برابر

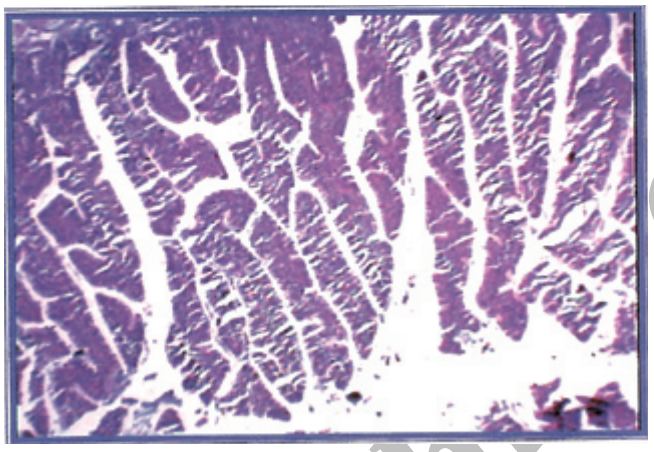

تصویر شماره ۸ : فتو میکروگراف سکوم طیور پایدار شده در
بافر فرمالین ۱۰٪، رنگ آمیزی هماتوکسیلین- ائوزین، درشتنمائی ۳۲ برابر

بحث

فاکتورهـای متعددی در روند پایداری بافت‌ها موثرند کـه از آن جمله می‌تـوان به حجم پایدارکننـده، غلظت آن، مدت زمـان پایداری، قـدرت نفوذپذیری و درجه حرارت پایدارکننده اشاره نمود. معمولاً بهترین پایداری در pH نزدیک به خنثی بدسـت می‌آید. برای بدسـت آوردن pH خنثی از بافرها اسـتفاده می‌شود که رایج‌ترین آنها فسـفات بیکربنات و کوکودیلات است. معمولاً فرمالین تجارتی را با فسفات در pH خنثی بافری می‌کنند زیرا اسیدی شدن محیط موجب تشکیل رنگدانه‌های فرمالین- آهن می‌شود که به‌صورت ذرات سیاه رنگ در بافت دیده می‌شود.

قدرت نفوذپذیری پایدارکننده در بافت‌ها نیز حائز اهمیت فراوان است. بهتریـن پایدارکننده از لحاظ قدرت نفوذپذیری فرمالین و الکل اسـت. هر چه ضخامت بافت‌ها کمتر باشـد زمان نفوذپذیری کاهش یافته و لذا زمان پایداری کوتاه‌تر می‌شود (۵).

غلظت پایدارکننده می‌بایسـت طوری تنظیم شود که به حداقل ممکن برسـد. بهترین درصد فرمالین بصورت ۱۰ درصد است غلظت زیاد فرمالین می‌تواند معکوس عمل کرده و اثرات تخریب کننده داشته و ایجاد آرتیفکت نماید (۵). بهترین درصد فرمالین به‌صورت ۱۰ درصد اسـت اما این درصد برای همه بافت‌هـا کاربرد ندارد. بطور مثـال Hausmann و همکاران برای پایدار نمودن ریه انسان از فرمالین ۴ درصد استفاده نمودند و نتیجه خوبی بدسـت آوردند (۳). Balogh و همکاران نیز برای پایدار نمودن قلب جنین خرگـوش از فرمالین ۴ درصد اسـتفاده نمودنـد (۱). Kiernan فرمالین ۴ درصد را برای عموم بافت‌ها توصیه نموده است (۴) لذا به‌نظر نمی‌رسد که پایدارکننده فرمالین فقط به‌صورت ۱۰ درصد جوابگو باشد از نتایجی که ما در این تحقیق بدسـت آوردیم نشان داده شد که بهترین پایداری بافت‌های مختلـف طیور در درصدهـای متفاوتی از فرمالین انجـام می‌گیـرد. از ده نمونه‌ای که در این تحقیق مورد بررسی قرار گرفت بافت‌های کلیه، پوست،

www.SID.ir
Archive of SID

جدول۱:مشاهدات میکروسکوپی کلیه طیور پایدار شده با درصدهای مختلف بافر فرمالین

درصد فرمالین	مشاهدات مربوط به بافت کلیه
٪ ۵	مقاطع بریده بریده شده و سلول‌ها خورد شده ، اپیتلیوم مجاری دچار چروکیدگی از سمت قاعده سلول گردیده بود(تصویر شماره ۲).
٪ ۷/۵	چروکیدگی سلول‌های اپیتلیوم مجاری پروکزیمال، دیستال و جمع‌کننده دیده می‌شد. چروکیدگی سلول‌های پوششی مجاری پروکزیمال منجر به جدا شدن سیتوپلاسم از راس مسواکی شده بود.
٪ ۱۰	چروکیدگی اپیتلیوم مجاری پروکزیمال از سمت قاعده، پاره شدگی سیتوپلاسم سلول‌های مجاری پروکزیمال، خورد شدگی سلول‌های مجاری جمع‌کننده قشری و بین لوبولی و عدم وضوح شکل سلول‌های مزانژیال داخل گلومرولی دیده می‌شد
٪ ۱۵*	اپیتلیوم مجاری به‌وضوح قابل رویت و تقریباً فاقد هر گونه آرتیفکت بود. شکل سلولی این مجاری بخوبی حفظ شده بود (تصویر شماره۱)

علامت * بهترین نتیجه را نشان می‌دهد.

جدول ۲: مشاهدات میکروسکوپی ریه طیور پایدار شده با درصدهای مختلف بافر فرمالین

درصد فرمالین	مشاهدات مربوط به ریه
٪ ۵	جزئیات بافت‌های پوششی و همبندی بخوبی مشخص بود. ولی سیتوپلاسم و هسته سلول‌های پوششی، همبندی، عضلانی موجود در بافت ریه خوب رنگ نگرفته و لذا بافت رنگ پریده و بیرنگ بنظر میرسید.
*٪ ۷ /۵	جزئیات بافت‌ها بوضوح دیده می‌شد. آرتیفکت بافتی به حداقل رسیده بود. بافت‌های پوششی انواع مجاری ریه وضوح کامل داشته و بدون آرتیفکت بودند. همین‌طور بافت‌های همبندی و عضلانی که بدون هیچ آرتیفکتی دیده می‌شدند.
٪ ۱۰*	تقریباً مشابه نتایج با فرمالین ٪۷/۵ بود. آرتیفکتی دیده نمی‌شد. سلول‌ها وضوح کامل داشته و تنها اختلاف در این گروه، افزایش تفریق رنگ هسته‌ها و سیتوپلاسم سلول‌ها بود.
٪ ۱۵	آرتیفکت‌هائی که در بافت‌های پوششی دیده می‌شد شامل بریده بریده شدن سلول‌ها و عدم وضوح جزئیات سلول‌ها بود.

علامت * بهترین نتیجه را نشان می‌دهد.

جدول۳:مشاهدات میکروسکوپی پوست طیور پایدار شده با درصدهای مختلف بافر فرمالین

درصد فرمالین	مشاهدات مربوط به بافت پوست
٪ ۵	سلول‌های پوششی اپیدرم و رشته‌های همبندی و عضلات واضح دیده نمی‌شدند زیرا تفکیک رنگ در آنها صورت نگرفته و لذا بسیار کمرنگ دیده می‌شدند.
٪ ۷/۵	وضوح بافت از نمونه‌های پایدار شده با فرمالین ٪۵ بهتر بود ولی هم چنان رشته‌های همبندی و رشته‌های عضلانی وضوح کافی نداشتند(تصویر شماره ۴).
٪ ۱۰	رشته‌های همبندی خوب رنگ نگرفته و بسیار کمرنگ دیده می‌شدند.
٪ ۱۵*	بهترین نتیجه را داده بود. سلول‌های بافت‌های پوششی بهترین وضوح را داشتند. دستجات رشته‌های همبندی سخت، سلول‌های همبندی، بافت‌های عضلانی همه با وضوح کامل و بدون آرتیفکت دیده می‌شدند(تصویر شماره ۳).

علامت * بهترین نتیجه را نشان می‌دهد.

www.SID.ir

جدول۴:مشاهدات میکروسکوپی پیش معده طیور پایدارشده با درصدهای مختلف بافر فرمالین

درصد فرمالین	مشاهدات مربوط به بافت پیش معده
٪ ۵	سیتوپلاسم و هسته تمام بافت‌های موجود کمرنگ بود ند و لذا همگی بصورت صورتی کمرنگ دیده می‌شدند. رشته‌های همبندی نیز واضح نبوده و بسیار رنگ پریده بود ند.
٪ ۷/۵	بافت‌های پوششی مختلف، عضلات و بافت‌های همبندی خوب رنگ نگرفته بودند، بطوریکه رشته‌های همبندی کاملاً بیرنگ، سلول‌های عضلانی کمرنگ و بافت‌های پوششی وضوح تفکیکی از یکدیگر را نداشتند.
٪ ۱۰	رشته‌های همبندی وضوح کافی نداشته. اختلاف رنگ در سیتوپلاسم انواع سلول‌های پوششی موجود در این بافت بوضوح دیده نمی‌شد.
٪ ۱۵*	سلول‌های پوششی پوشاننده،ترشحی غدد زیرمخاطی و مخاطی براحتی ازیکدیگر قابل تفکیک است. رنگ سیتوپلاسم هر یک از سلول‌های فوق بنابه نوع فعالیتشان کاملاً ازیکدیگرتفکیک شده، سلول‌های عضلانی و بافت‌های همبندی بهترین وضعیت را نشان می‌دهند.

علامت * بهترین نتیجه را نشان می‌دهد.

جدول۵: مشاهدات میکروسکوپی مری طیور پایدار شده با درصدهای مختلف بافر فرمالین

درصد فرمالین	مشاهدات مربوط به بافت مری
٪ ۵	رشته‌های همبندی رنگ کمی‌گرفته و بسیار رنگ پریده بود ند. در اپیتلیوم پوشاننده و غده‌ای نیز تفکیک رنگ اسیدی و بازی سیتوپلاسم و هسته خوب صورت نگرفته بود همین مسئله در بافت عضلانی نیز به چشم می‌خورد(تصویر شماره ۶) .
٪ ۷/۵	رشته‌های همبندی همچنان کمرنگ دیده می‌شدند. اگر چه تفکیک رنگ سیتوپلاسم و هسته در بافت‌های پوششی و عضلانی و سلول‌های همبندی کمی‌افزایش یافته بود.
٪ ۱۰	همچنان رشته‌های همبندی رنگ پریده به نظر می‌رسیدند ولی در بافت‌های پوششی و عضلانی تفکیک رنگ سیتوپلاسم و هسته به خوبی دیده می‌شد.
٪ ۱۵*	بهترین نتیجه حاصل شده بود زیرا رشته‌های همبندی بخوبی رنگ گرفته بودند. بافت‌های پوششی و عضلانی و سلول‌های همبندی وضوح کافی داشتند(تصویر شماره ۵) .

علامت *بهترین نتیجه را نشان می‌دهد.

جدول۶:مشاهدات میکروسکوپی روده باریک طیورپایدارشده بادرصدهای مختلف بافر فرمالین

درصد فرمالین	مشاهدات مربوط به بافت‌های دوازدهه، تهی روده و سکوم
٪ ۵	سیتوپلاسم سلول‌های پوششی، غده‌ای، عضلانی صاف به خوبی رنگ نگرفته بودند. در ضمن کرک‌ها بویژه راس آنها تخریب شده بود.
٪ ۷/۵	رنگ پذیری سیتوپلاسم سلول‌های فوق‌الذکر افزایش یافته لذا وضوح بیشتری داشتند ولی تخریب کرکها بویژه در راس دیده می‌شد.
٪ ۱۰	رنگ‌پذیری سیتوپلاسم سلول‌های موجود در بافت و تفکیک رنگ سیتوپلاسم و هسته افزایش یافته بود ولی تخریب در رئوس کرکها هم چنان دیده می‌شد (تصویر شماره ۸).
٪ ۱۵*	بهترین وضعیت پایداری حاصل شده بود زیرا تخریب راس کرکها به حداقل رسیده بود. اگر چه نمونه‌ها در این دسته بهترین حالت پایداری را نشان می‌دادند ولی بنظر میبایست درصدهای بالاتری از فرمالین نیز در این گروه باید امتحان می‌شد. همچنین در صورتیکه برشها با ضخامت کمتر از ۶ میکرون بریده می‌شد نتیجه مطلوب تری بدست می‌آمد(تصویر شماره ۷) .

علامت * بهترین نتیجه را نشان می‌دهد.

www.SID.ir

جدول۷:مشاهدات میکروسکوپی طحال طیور پایدارشده بادرصدهای مختلف بافر فرمالین

درصد فرمالین	مشاهدات مربوط به بافت طحال
٪۵	اگر چه نمونه‌های پایدار شده در این گروه آرتیفکت به لحاظ چروکیدگی، خورد شدگی نداشتند ولی بعلت خوب فیکس نشدن سیتوپلاسم سلول‌ها (همبندی، عضلانی)، جزئیات بافت وضوح کافی پیدا نکرده بودند
٪۷/۵	وضعیت تفکیک سیتوپلاسم از هسته و حالت اسیدوفیلی سیتوپلاسم‌ها بویژه در بافت‌های عضلانی جدار عروق بهتر مشخیص شده بود ولی همچنان کفایت نمی‌کرد بویژه این وضعیت در پولپ سفید شاخص بود
٪۱۰*	تفکیک رنگ اسیدوفیلی و بازوفیلی بهتر مشخص شده بود
٪۱۵*	بهترین حالت پایداری را نشان می‌دادند. لذا پولپ سفید و بویژه شریان مرکزی و بافت‌های لنفاوی اطراف آن بهتر مشخص شده بود

علامت* بهترین نتیجه را نشان می‌دهد

جدول۸: مشاهدات میکروسکوپی بورس فابریسیوس پایدارشده بادرصدهای مختلف فرمالین

درصد فرمالین	مشاهدات مربوط به بورس فابریسیوس
٪ ۵	مشابه سایر نمونه‌های پایدار شده در این درصد پایدارکننده، سیتوپلاسم سلول‌ها خوب رنگ نگرفته بودند. لذا بافت وضوح کافی نداشت.
٪ ۷/۵	تفکیک رنگ سیتوپلاسم و هسته بهتر شده بود و سیتوپلاسم‌ها بیشتر رنگ گرفته بود ند ولی همچنان بافت وضوح لازم را نداشت.
٪ ۱۰*	تفکیک رنگ سیتوپلاسم و هسته انجام شده و اجزاء بافت وضوح لازم را داشتند.
٪ ۱۵	تفاوت چندانی با نمونه‌های پایدار شده در فرمالین ۱۰٪ نداشت و تنها قدری سیتوپلاسم بیشتر رنگ گرفته بود ولی وضوح هسته سلول‌ها تقریباً کمتر از نمونه‌های پایدار شده در فرمالین ۱۰٪ بود.

علامت* بهترین نتیجه را نشان می‌دهد

پیش معده، مری، دوازدهه، تهی‌روده، سکوم، طحال و بورس فابریسیوس بهترین حالت پایداری را در فرمالین ۱۵ درصد نشان دادند و تنها بافت ریه با فرمالین ۷/۵ درصد و ۱۰ درصد بهترین نتیجه را بدست داد و بورس فابریسیوس نیز علاوه بر فرمالین ۱۵درصد در فرمالین ۱۰ درصد نیز نتیجه خوبی داد. این نتایج می‌تواند مورد استفاده آزمایشگاه‌های هیستولوژی و هیستوپاتولوژی طیور قرار گیرد.

منابع مورد استفاده

1- Balogh, E; Sotonyi, P; 2003; Histological studies on embryonic development of the rabbit heart, Acta veterinaria Hongarica, Volume 51, issue, 1, PP:1-13.

2- Gartner, L. P; Hiatt, J. L; 2001; Color textbook of Histology, 2nd ed, W. B. Saunders Co, PP: 1-2.

3- Hausmann, R; Bock, H; Biermann, T; Betz, P; 2004; Influence of long fixation technique on the state of alveolar expansion- a histomorphometrical study, Legal medicine, Article in press, corrected proof.

4- Kiernan , J, A; 1999; Histological and histochemical methods, theory and practice, Butterworth Heinemann , 3ed edition, pp: 20-24.

5- Klatt, E, C; 2002; The internet pathology laboratory for medical education, Florida State University Research Foundation, Tallahassee, Florida, USA. http: //www-medlib.med.utah.edu/WebPath/Histhtml/Histotch/HISTOTCH.html.

www.SID.ir