پژوهش و سازندگی
امور دام و آبزیان شماره ۷۵ تابستان ۱۳۸۶

مطالعه مقایسه‌ای بافت‌شناسی گره سینوسی دهلیزی قلب در دو سن مختلف جنین گوسفند

• ابوالقاسم نبی‌پور و • اولیاء میرلاشاری
گروه آموزشی علوم پایه دانشکده دامپزشکی دانشگاه فردوسی مشهد

تاریخ دریافت: تیرماه ۱۳۸۴ تاریخ پذیرش: فروردین‌ماه ۱۳۸۵

Email: nabipour@ferdowsi.um.ac.ir

چکیده

گره سینوسی دهلیزی قلب با تولید ایمپالس این امکان را به قلب می‌دهد که بتواند پی در پی ضربان داشته باشد. با توجه به اینکه بیماری‌های قلبی-عروقی مهمترین علت مرگ و میر در انسان می‌باشد و نظر به اینکه داشتن اطلاعات مربوط به بافت‌شناسی گره سینوسی دهلیزی قلب جنین اساساً مورد نیاز رشته‌های مختلف علوم دامی مانند بافت شناسی، آناتومی، فیزیولوژی، آسیب‌شناسی و کاردیولوژی می‌باشد، این مطالعه انجام شد تا اطلاعات مورد نیاز در این زمینه را فراهم سازد. مطالعه مشروحی روی گره سینوسی دهلیزی قلب جنین گوسفند (شامل ۴ جنین دو ماهه و ۴ جنین چهار ماهه) به عمل آمد. گره سینوسی دهلیزی تقریباً مخروطی شکل بود. سلول‌های گره در جنین دو ماهه و چهار ماهه به صورت زنجیره‌های سلولی قرار گرفته بودند که با سلول‌های معمولی میوکارد دهلیز راست اختلاف رنگ داشتند. میزان این اختلاف رنگ و همچنین میزان داربست کلاژن و عصب‌رسانی در گره سینوسی دهلیزی قلب جنین چهار ماهه بیشتر بود. به طور کلی گره سینوسی دهلیزی قلب جنین گوسفند دارای درصد بالایی سلول پی می‌باشد که میزان این سلول در قلب جنین دو ماهه در مقایسه با جنین چهار ماهه بیشتر بود. خون‌رسانی گره در جنین گوسفند توسط چند آرتریول انجام می‌شود که در نزدیک حاشیه قدامی گره یا در دیواره بین دهلیزی قرار دارند. نتایج حاصله با اطلاعات موجود در مورد انسان و سایر گونه‌ها مقایسه شد و اهمیت بالینی بعضی از نتایج مورد بحث قرار گرفت.

کلمات کلیدی: قلب، گره سینوسی دهلیزی، سلول پی، بافت‌شناسی، جنین گوسفند.

Pajouhesh & Sazandegi: No 75 pp: 118-123

Comparative histological study of the cardiac sinu-atrial node in two different ages of ovine fetus

By: Nabipour A., Department of Anatomical Sciences, Faculty of Veterinary Medicine, Ferdowsi University of Mashhad, Mashhad, Iran.

Mirlashari A., Department of Anatomical Sciences, Faculty of Veterinary Medicine, Ferdowsi University of Mashhad, Mashhad, Iran.

The sinu-atrial node (SAN) enables the heart to pulsate continuously by producing impulses. Regarding that cardiovascular disorders are among the main causes of death in human being and as the histological information about the SAN of ovine fetuses is basically needed in various fields of animal sciences, such as histology, anatomy, physiology, pathology and cardiology, the present study was planned to provide this basic information in this area. A detailed study was conducted on the SAN of two and four month fetuses (n= 4 each). Its shape was relatively cone shaped. The cells of the ovine fetus were occurred as strands of cells. There were color differences between those and the ordinary myocardial cells of the right atrium. This difference and also the amount of collagen frame and nerve supply were greater in four month old fetuses. In general, the percentage of P cells in the SAN of ovine fetus was high and the number of these cells was higher in two month fetuses compared with four months old. There were one or some arterioles near the periphery of the cranial and at the interatrial septum, which supply it. The results were compared with the available data on the human being and other species and the clinical significance of some of the results have been discussed.

Key words: Heart, Sinu-Atrial Node (SAN), P cell, Histology, Ovine fetus.

مقدمه

سیستم هدایتی قلب از یک بخش پیشاهنگ یا ضربان ساز به نام گره سینوسی دهلیزی تشکیل شده است. جهت تفسیر صحیح عمل قلب و شناخت دقیق نارسایی‌ها و بیماری‌های قلبی، شناخت کامل گره سینوسی دهلیزی در گونه‌های مختلف ضروری است. به طور مثال تعدادی از آریتمی‌های قلبی از ضایعات پاتولوژیک یا نقایص آناتومیک در گره سینوسی دهلیزی یا خون‌رسانی آن ناشی می‌شوند. بنابراین مطالعه و تحقیق در مورد ساختار وعمل گره سینوسی دهلیزی قلب باعث افزایش دانش بشری از فعالیت‌های طبیعی و غیرطبیعی قلب می‌شود. سه جزء اصلی گره عبارتند از: سلول ها، سرخرگ مرکزی و داربست کلاژنی؛ که نقش هر سه از لحاظ فیزیولوژی حائز اهمیت است. سلول‌های اصلی گره سینوسی دهلیزی، سلول پی یا سلول آغازگر و سلول انتقالی می‌باشند. سلول‌های پی کوچک، گرد یا بیضی شکل و دارای سیتوپلاسم روشن هستند. این سلول‌ها احتمالاً وظیفه تولید ایمپالس یا موج الکتریکی قلب را به عهده دارند. در حالیکه سلول انتقالی باریک و دارای سیتوپلاسم تیره تری است. نقش این سلول انتقال ایمپالس به خارج از گره می‌باشد.

بافت‌شناسی گره سینوسی دهلیزی در انسان (۷)، سگ (۸)، گاو (۱۰)، اسب و قاطر (۲)، خرگوش (۱۱)، شتر (۴)، گربه (۵)، بز (۱۶)، خوکچه هندی (۱۷) و موش صحرایی (۱) مطالعه شده است. از آنجا که اطلاعات دقیقی در مورد بافت‌شناسی گره سینوسی دهلیزی در قلب جنین گوسفند موجود نیست، این مطالعه انجام شد تا این اطلاعات را فراهم نماید. دلیل انتخاب دو سن مختلف جنین گوسفند، مقایسه تغییرات ساختار بافتی گره در طی دوره تکاملی قبل از تولد می‌باشد.

مواد و روش‌ها

تعداد ۸ رأس جنین گوسفند شامل ۴ جنین دو ماهه و ۴ جنین چهار ماهه از محل کشتارگاه صنعتی مشهد تهیه شد. ابتدا جنین‌ها به روش C. R. L (Crown-Rump Length) که فرمول‌اندازه گیری آن در گوسفند (C. R. L) ۲/۱ و بر حسب سانتی متر می‌باشد (۱۸)، تعیین سن شدند. پس از آن بلافاصله اقدام به خارج کردن قلب از محوطه صدری شد. پس از برداشتن پریکارد، سطح قلب با سرم فیزیولوژی شستشو داده شد و مقداری سرم فیزیولوژی به داخل آئورت نیز تزریق شد. این عمل باعث خروج کامل‌تر خون از بافت قلب و در نتیجه افزایش کیفیت اسلایدها می‌شود. به دنبال آن از هر قلب، قطعه‌ای متشکل از بخشی از دیواره جانبی دهلیز راست، گوشک راست، قسمت بالایی دیواره بین دهلیزی و یک سانتی متر ابتدایی سیاهرگ میانخالی قدامی جدا شد. سپس جهت ثابت نمودن، قطعه مزبور در ظرف حاوی محلول بافر فرمالین ۱۰٪ قرار می‌گرفت. عملیات آماده سازی بافت توسط دستگاه اتوماتیک آماده کننده بافت انجام شد. قطعه مورد نظر به نحوی قالب گیری شد که سیاهرگ میانخالی قدامی در پایین قرار می‌گرفت، یعنی برش به صورت عرضی و از سیاهرگ مذکور شروع می‌شد. برش نمونه‌ها توسط میکروتوم چرخان انجام گرفت. از تمام بلوک‌ها برش‌هایی به ضخامت ۶ میکرون به صورت برش پی در پی (Serial sections) تهیه می‌شد و مقاطع مربوط به هر نمونه با فاصله ۳ برداشته شده و پس از شماره گذاری به روی لام منتقل شد. به دنبال آن مقاطع مربوط به هر نمونه با رنگ آمیزی‌های اختصاصی

ماسون تری کروم سبز و بست کارمین رنگ آمیزی شد (۱۴). برش‌های رنگ آمیزی شده در بزرگنمایی‌های مختلف با میکروسکوپ نوری مورد مطالعه قرار می‌گرفت و مورفولوژی و ساختار بافت‌شناسی قسمت‌های مختلف گره سینوسی دهلیزی مطالعه گردید. همچنین اندازه گره از نظر طول و ضخامت به روش استاندارد میکرومتری تعیین و محاسبه شد. عرض گره نیز بر اساس حاصل ضرب تعداد برش‌هایی که گره را نشان می‌دادند در عدد ۶ میکرون، تعیین و محاسبه شد.

نتایج

از نقطه نظر تشریحی گره سینوسی دهلیزی قلب جنین چهارماهه و دو ماهه گوسفند در حد فاصل ناحیه اتصال سیاهرگ میانخالی قدامی به دیواره جانبی دهلیز راست و گوشک راست و در شیار انتهایی قرار دارد. این موقعیت استقرار در جنین دو ماهه در قسمت عقب‌تر شیار انتهایی است. گره مذکور در جنین چهار ماهه ۸۰ میکرون و در جنین دو ماهه ۳۳ میکرون زیر اپیکارد شیار انتهایی قرار گرفته است. همچنین گره توسط لایه‌ای از بافت پیوندی از اپیکارد و توسط لایه‌ای از میوکارد دهلیز راست از اندوکارد جدا شده است که ضخامت لایه میوکارد جداکننده گره از اندوکارد در جنین دو ماهه بسیار کمتر است (شکل‌های۱ و ۲).

شکل گره سینوسی دهلیزی هم در قلب جنین چهار ماهه و هم در قلب جنین دو ماهه تقریباً مخروطی شکل بود. انتهای قدامی آن یعنی ناحیه ی مجاور گوشک راست عریض‌تر از انتهای خلفی آن یعنی ناحیه مجاور میوکارد دیواره جانبی بود و انتهای خلفی گره به صورت باریک در بین میوکارد دهلیز راست امتداد می‌یابد (شکل ۳).

میانگین طول، عرض و ضخامت گره سینوسی دهلیزی در قلب جنین چهار ماهه به ترتیب ۲۸۰۰، ۴۲۰ و ۵۰۰ میکرون و در قلب جنین دو ماهه ۴۴۰، ۲۸۴ و ۱۳۰ میکرون بود. گره سینوسی دهلیزی قلب جنین گوسفند دارای داربست ضعیفی از الیاف کلاژن است که به صورت نامنظم هستند. این داربست کلاژنی در قلب جنین دوماهه بسیار ضعیف‌تر بود. سلول‌های گره عمدتاً به صورت گروه‌ها و زنجیره‌های سلولی قرار داشته و دارای اختلاف رنگ مشخصی با فیبرهای میوکارد دهلیز راست هستند. این زنجیره‌های سلولی به صورت مارپیچ و نازک‌تر از سلول‌های میوکارد دهلیز می‌باشند. علاوه بر سلول‌های فیبروبلاست، سلول‌های اصلی پارانشیم گره سلول‌های پی و سلول‌های انتقالی هستند. سلول‌های پی در سارکوپلاسم خود دارای میوفیبریل کمتری نسبت به سلول‌های انتقالی هستند که به همین دلیل کم رنگ‌تر از آنها مشاهده می‌شوند. سلول‌های پی به صورت گروهی و عمدتاً در نواحی مرکزی گره قرار دارند و دارای یک هسته مرکزی یا بیضی شکل هستند. سلول‌های انتقالی نسبت به سلول‌هایی دارای میزان بیشتری میوفیبریل در سارکوپلاسم خود هستند که به همین دلیل پررنگ‌تر دیده می‌شوند.

این سلول‌ها اختلاف رنگ کمتری با سلول‌های معمولی میوکارد دهلیز دارند، ولی کوچک‌تر از آنها هستند. درصد سلول‌های پی در قلب جنین دو ماهه به مراتب بیشتر از جنین چهار ماهه می‌باشد (شکل‌های۴ و ۵).

خونرسانی گره سینوسی دهلیزی قلب جنین چهار ماهه گوسفند توسط انشعابات یک یا چند سرخرگ از نوع شریانچه (آرتریول) انجام می‌شود که در نزدیک حاشیه قدامی گره قرار دارند و انشعابات نازک‌تر آنها وارد گره شده و آن را تغذیه می‌کنند. این سرخرگ‌ها در قلب جنین دو ماهه در مجاورت دیواره بین دهلیزی قرار دارند.

در بافت پیوندی اطراف گره سینوسی دهلیزی قلب جنین چهار ماهه و دو ماهه گوسفند دستجات مشخص الیاف عصبی وجود داشت که میزان آن در جنین چهار ماهه بیشتر بود. همچنین در قلب جنین چهار ماهه و در نزدیک گره، گانگلیون‌های عصبی تحت عنوان گانگلیون‌های سینوسی دهلیزی وجود دارد. این گانگلیون‌ها توسط کپسولی از بافت پیوندی احاطه شده‌اند و شامل تعدادی جسم سلولی یا پریکاریون و الیاف عصبی می‌باشند که به طور نامنظم قرار گرفته‌اند.سلول‌های عصبی از نوع چند قطبی و سیتوپلاسم آنها دارای یک هسته گرد و روشن و هستک مشخص می‌باشد (شکل ۶). در قلب جنین دو ماهه هیچگونه گانگلیون عصبی در داخل یا خارج گره مشاهده نشد. همچنین مسیرهای بین گرهی که گره سینوسی دهلیزی را به گره دهلیزی بطنی مرتبط می‌سازند، در قلب جنین چهار ماهه و دو ماهه گوسفند وجود ندارد.

در گره سینوسی دهلیزی قلب جنین دو ماهه گوسفند میزان گلیکوژن در سلول‌های انتقالی زیاد و تقریباً به‌اندازه سلو ل‌های معمولی میوکارد دهلیز می‌باشد. در قلب این جنین میزان گلیکوژن در سلول‌های پی به مراتب کم‌تر است. در حالیکه در قلب جنین چهار ماهه میزان گلیکوژن در سلول‌های گره سینوسی دهلیزی و همچنین سلول‌های معمولی میوکارد دهلیز راست بسیاراندک است و از این نظر با هم تفاوتی ندارند (شکل‌های۷ و ۸).

بحث

موقعیت استقرار گره سینوسی دهلیزی قلب جنین چهار ماهه گوسفند مشابه انسان (۱۳)، گاو (۱۰)، شتر (۴)، اسب (۲)، گربه (۵)، بز (۱۶) و موش صحرایی (۱) است. درحالیکه گره مذکور در قلب جنین دو ماهه در قسمت عقب‌تر شیار انتهایی قرار دارد که از این نظر شبیه سگ (۸)، خرگوش (۱۱) و خوکچه هندی (۱۷) می‌باشد. گزارش شده تغییرات قابل ملاحظه‌ای دراندازه و موقعیت گره در بین گونه‌های مختلف و حتی در یک گونه وجود دارد (۱۳).

گره سینوسی دهلیزی قلب جنین گوسفند تقریباً مخروطی شکل و با انتهای قدامی عریض‌تر و انتهای خلفی باریک‌تر می‌باشد که از این نظر شبیه سگ (۸)، گربه (۵)، موش صحرایی (۱) و بز (۱۶) می‌باشد. گره مذکور در انسان هلالی شکل (۷)، در اسب نعل اسبی شکل با یک بدنه و دو شاخه جانبی و میانی (۲، ۱۹)، در بز تا حدودی به شکل یک مخروط ناقص (۱۶)، در موش صحرایی مثلثی شکل (۱)، در شتر به شکل یک دوک خمیده و بسیار کشیده (۴) و در خوکچه هندی به شکل ذوزنقه‌ای با اضلاع خمیده می‌باشد (۱۷). در پرندگان بر خلاف سایر گونه‌ها گره سینوسی دهلیزی را نمی‌توان به صورت مستقل و مشخص مشاهده نمود، بلکه به صورت انشعابات و شاخه‌هایی از سلول‌های کوچک در محل ورود سیاهرگ میانخالی قدامی به دهلیز راست قابل تشخیص است (۲۰).

مقایسه اندازه ابعاد گره سینوسی دهلیزی در جنین دو ماهه و چهار ماهه نشان دهنده افزایش اندازه ابعاد گره با پیشرفت روند تکاملی است.

به طور کلی گره سینوسی دهلیزی قلب جنین گوسفند دارای درصد بالایی از سلول پی می‌باشدکه میزان این سلول در قلب جنین دو ماهه به مراتب بیشتر از جنین چهار ماهه می‌باشد. گروه‌های سلول‌های پی

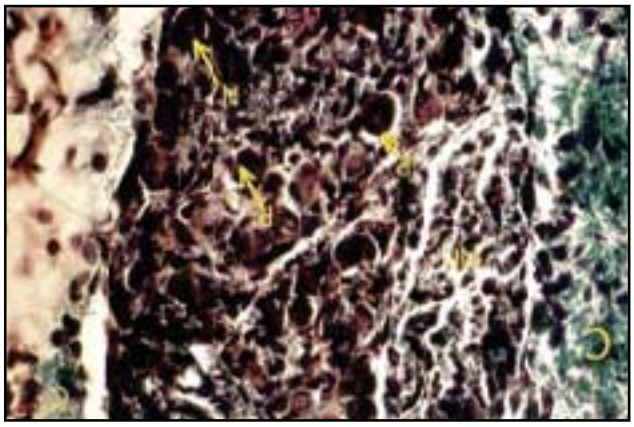

شکل ۱- نشان دهنده جداشدن گره سینوسی دهلیزی قلب جنین چهار ماهه گوسفند از اپیکارد توسط بافت پیوندی و ازاندوکارد توسط لایه ضخیمی از میوکارد دهلیز راست. گره سینوسی دهلیزی (SAN)؛ الیاف کلاژن (CF)؛ میوکارد دهلیز راست (MR)؛ اپیکارد (EP)،اندوکارد (EN). رنگ امیزی اختصاصی ماسون تری کروم سبز، بزرگنمایی ۱۶۰ *

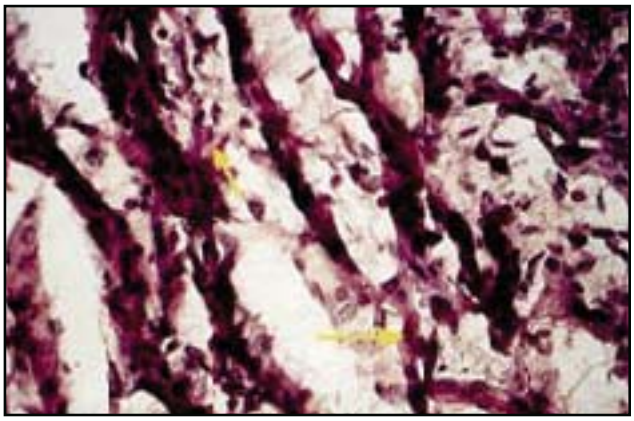

شکل ۳- نشان دهنده محدوده انتهای قدامی عریض‌تر گره سینوسی دهلیزی قلب جنین چهار ماهه گره سینوسی دهلیزی (SAN)، ناحیه نزدیک انتهای قدامی گره (خط زرد رنگ). رنگ آمیزی اختصاصی ماسون تری کروم سبز، بزرگنمایی ۱۶۰ *

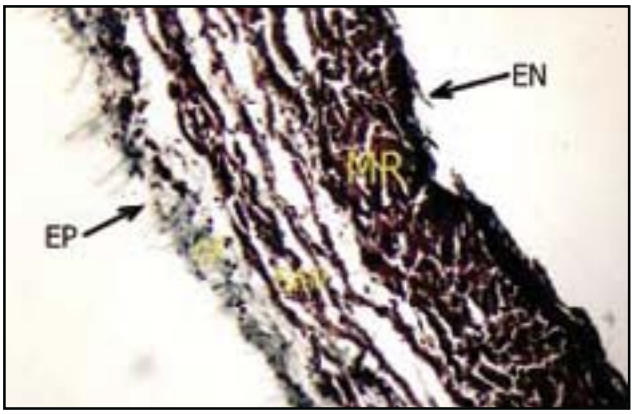

شکل ۲- نشان دهنده موقعیت استقرار و شکل گره سینوسی دهلیزی قلب جنین دو ماهه گوسفند. گره سینوسی دهلیزی(SAN)؛ میوکارد گوشک راست (RA)؛ اپیکارد (EP)؛اندوکارد (EN)؛ الیاف کلاژن (CF)، میوکارد دیواره جانبی دهلیز راست (MR). رنگ آمیزی اختصاصی ماسون تری کروم سبز، بزرگنمایی ۱۶۰ *

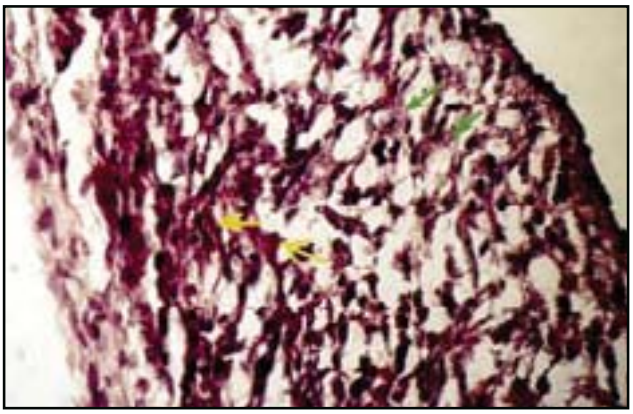

شکل ۴- نشان دهنده داربست کلاژنی و سلول‌های گره سینوسی دهلیزی قلب جنین چهار ماهه. سلول "پی" (P)؛ سلول انتقالی (T)؛ الیاف کلاژن (CF)، سلول فیبروبلاست (F). رنگ آمیزی اختصاصی ماسون تری کروم سبز، بزرگنمایی ۶۴۰ *

ظاهری مشابه با سلول‌های چند هسته‌ای دارند. این سلول‌ها احتمالاً منشاء ضربان سینوسی هستند. علت اینکه ممکن است سلول‌های پی منشاء ضربان باشند استقرار آنها در مرکز، چهره آناتومیکی (شکل گرد یا تخم مرغی شکل، هسته بزرگ و مقدار بسیار کم میو فیبریل در سیتوپلاسم) و همچنین گروهی بودن این سلول هاست (۱۳). به همین دلیل می‌توان علت زیاد بودن ضربان قلب جنین را به بالا بودن تعداد سلول‌های پی نسبت داد. در انسان نیز میزان سلول‌های پی در گره سینوسی دهلیزی قلب بالغ کم‌تر از قلب جنین یا نوزاد است، یعنی با افزایش سن میزان سلول‌های انتقالی بیشتر از سلول‌های پی افزایش می‌یابد (۱۲).

گره سینوسی دهلیزی قلب خرگوش (۱۱) و خوکچه هندی (۱۷) نیز دارای درصد بالایی از سلول‌های پی است، به طوریکه میزان بالای سلول‌های پی باعث وضوح حاشیه‌های گره در قلب این دو حیوان می‌شود. در این تحقیق مشخص شد گره سینوسی دهلیزی قلب جنین گوسفند دارای داربست کلاژنی ضعیفی است که با پیشرفت روند تکاملی، میزان رشته‌های کلاژن تشکیل دهنده داربست افزایش می‌یابد. در قلب انسان نیز مقدار کلاژن در گره سینوسی دهلیزی جنین خیلی کم است ولی بعد از تولد تا زمان بلوغ افزایش می‌یابد که میزان این افزایش در قلب افراد مختلف متفاوت است به طوریکه دامنه وسیعی از اختلافات مربوط به مقدار کلاژن

در سنین مختلف وجود دارد (۷، ۱۲). الیاف کلاژن گروه‌های سلولی گره را از هم جدا می‌کنند و از این طریق باعث کاهش تماس بین سلولی می‌شوند. این وضعیت عامل مهمی برای بلوغ سلول‌های گره و همینطور برای فعالیت آغازگری نهایی گره محسوب می‌شود. الیاف کلاژن هم به سرخرگ مرکزی و هم به غشاء پایه سلول‌های گره اتصال دارند. داربست کلاژن به مکانیسم تاثیر سرخرگ مرکزی روی فعالیت آغازگری کمک می‌کند. بدین ترتیب که در طی انقباض قلبی، بازشدن سرخرگ مرکزی باعث شل‌شدن اتصالات مرکزی داربست می‌شود، در حالیکه انقباض سرخرگ در طی انبساط قلبی می‌تواند باعث دوباره جمع‌شدن داربست شود که این کشیده‌شدن الیاف کلاژن ممکن است باعث تحریک گروه‌های سلولی پی و تولید امواج تحریکی بعدی شود. در بیماری‌هایی که در آنها داربست کلاژن تخریب شده است آریتمی وجود داشته است که ممکن است به دلیل از بین رفتن این ارتباط عملی و در نتیجه عدم پایداری گره سینوسی دهلیزی باشد (۶، ۱۲). گره سینوسی دهلیزی قلب گاو (۱۰)، خرگوش (۱۱) و خوکچه هندی (۱۷) نیز مانند جنین گوسفند دارای داربست ضعیفی از الیاف کلاژن می‌باشد. درحالیکه تراکم یا میزان الیاف کلاژن در گره سینوسی دهلیزی قلب انسان (۷)، سگ (۸)، اسب (۲)، شتر (۴)، گربه (۵)، بز (۱۶) و موش صحرایی (۱) بیشتر از گونه‌های مذکور می‌باشد.

گره سینوسی دهلیزی قلب جنین گوسفند فاقد سرخرگ مرکزی است. این گره در قلب گاو (۱۰)، گربه (۵)، بز (۱۶) و خرگوش (۱۱) نیز فاقد سرخرگ مرکزی است. درحالیکه سلول‌های گره مذکور در قلب انسان (۷)، سگ (۸)، شتر (۴) و موش صحرایی (۱) به طور مشخص در اطراف یک سرخرگ مرکزی سازماندهی شده‌اند.

در انسان سرخرگ مرکزی گره سینوسی دهلیزی نه تنها تغذیه

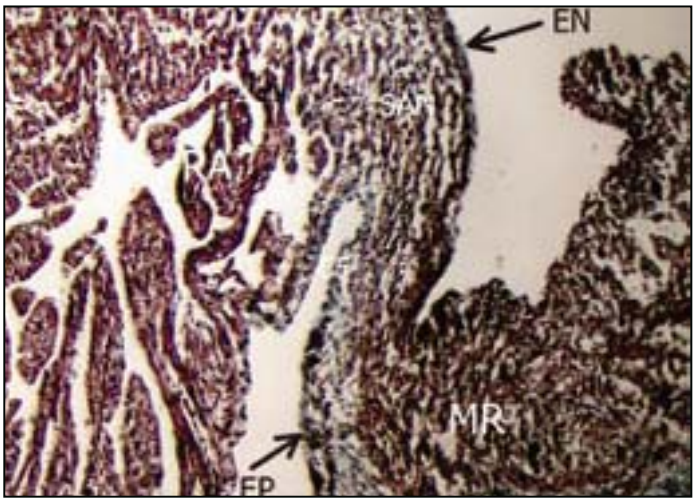

شکل ۵- نشان دهنده داربست کلاژنی و سلول‌های گره سینوسی دهلیزی قلب جنین دو ماهه.
سلول "پی" (P)؛ سلول انتقالی (T)؛ الیاف کلاژن (CF)، سلول فیبروبلاست (F). رنگ آمیزی اختصاصی ماسون تری کروم سبز، بزرگنمایی ۶۴۰ *

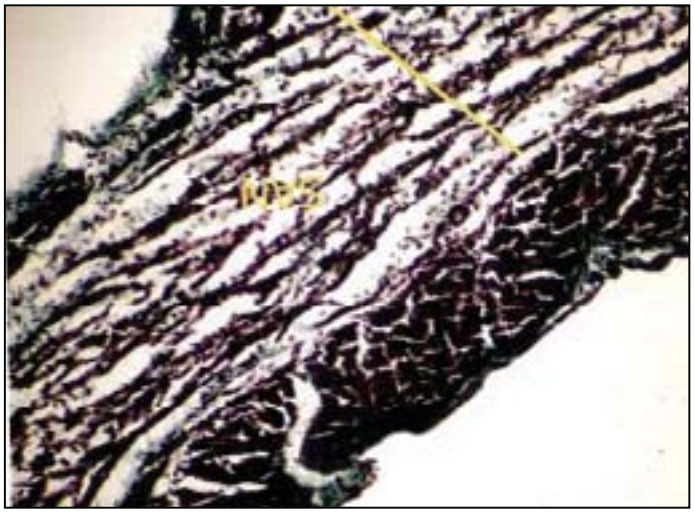

شکل ۶- نشان دهنده گانگلیون گره سینوسی دهلیزی قلب جنین چهار ماهه گوسفند.
کپسول (C)؛ پریکاریون (P)؛ هسته و هستک (N)، الیاف عصبی (NF). رنگ آمیزی اختصاصی ماسون تری کروم سبز، بزرگنمایی ۶۴۰ *



شکل ۷- نشان دهنده میزان بیشتر گلیکوژن در سلول‌های انتقالی و میزان کمتر آن در سلو ل‌های "پی" در گره سینوسی دهلیزی قلب جنین دوماهه.
میزان گلیکوژن در سلول‌های انتقالی (پیکان زرد)، میزان گلیکوژن در سلول‌های "پی" (پیکان سبز). رنگ آمیزی اختصاصی بست کارمین، بزرگنمایی ۶۴۰ *

شکل ۸- نشان دهنده میزان بسیاراندک گلیکوژن در سلول‌های گره سینوسی دهلیزی قلب جنین چهارماهه.
رنگ آمیزی اختصاصی بست کارمین، بزرگنمایی ۶۴۰ *

گره را به عهده دارد، بلکه موقعیت مرکزی این سرخرگ در داخل گره و منشاء گرفتن آن از ابتدای آئورت باعث شده است که بتواند به طور مداوم تغییرات فشار خون را در آئورت کنترل کند که این مراقبت توسط نبض سرخرگ گره سینوسی دهلیزی انجام می‌گیرد. به عبارت دیگر سرخرگ مرکزی گره باعث شده است که گره دارای پتانسیل مشخصی در رابطه با خود تنظیمی ضربان قلب باشد، کما اینکه به طور آزمایشی دیده شده است تغییر در فشار خون آئورت و نبض سرخرگ گره، اثر مشخصی روی میزان فعالیت آغازگری گره سینوسی دهلیزی دارد (۷، ۱۲).

نبض سرخرگ گره سینوسی دهلیزی و تولید موج تحریکی توسط این گره، نقش کنترل کننده بر آن دارد. به طوریکه دیده شده در مواردیکه ضخیم شدگی یا از بین رفتن سرخرگ مرکزی وجود داشته است همراه با آریتمی و مرگ ناگهانی فرد بوده است که دلیل آن کاهش یا از بین رفتن نبض سرخرگ مرکزی گره بوده است (۱۲).

در انسان امواج تحریکی گره سینوسی دهلیزی در جنین و نوزاد سریع و دارای پایداری و ثبات کم است، درحالیکه در زمان بلوغ کندتر ولی پایدارتر می‌شود که علت این وضعیت کامل‌شدن رشد سرخرگ مرکزی و در نتیجه بوجود آمدن‌اندازه مناسب آن در زمان بلوغ است (۱۲).

مسیرهای بین گرهی در قلب جنین گوسفند وجود ندارد، درحالیکه این مسیرها در قلب انسان (۱۵)، میمون (۲۰)، سگ (۸)، گربه (۵)، خرگوش (۱۱) و خوکچه هندی (۱۷) وجود دارد. مسیرهای بین گرهی فاقد پوشش بوده و نسبت به سلول‌های معمولی میوکارد دارای میزان بیشتری رشته کلاژن و سلول چربی هستند. سلول‌های این مسیرها مخلوطی از سلول‌های پورکینژ و سلول‌های معمولی میوکارد هستند. سرعت هدایت موج الکتریکی قلب در مسیرهای بین گرهی بیشتر از میوکارد معمولی دهلیز می‌باشد (۱۲).

میزان گلیکوژن در سلول‌های گره سینوسی دهلیزی و سلول‌های معمولی میوکارد دهلیز در قلب جنین دو ماهه گوسفند زیادتر از جنین چهار ماهه می‌باشد. به طورکلی بالا بودن گلیکوژن در سلول‌های جنین به منظور حفظ درجه حرارت بلافاصله بعد از تولد است. همچنین ذخایر گلیکوژن جهت تامین انرژی (قبل از استفاده از سایر منابع انرژی) و تنظیم گلیکوژن خون در بدو تولد مورد استفاده قرار می‌گیرد (۱۸).

سپاسگزاری

نویســندگان مقاله از حوزه معاونت پژوهشی دانشگاه فردوسی مشهد به خاطر تامین اعتبار طرح و همچنین از آقای محمد حسین طالب زاده به خاطر همکاری در انجام بخش عملی تحقیق، کمال تشکر و قدردانی را می‌نمایند.

منابع مورد استفاده

۱ - نبی پور، ابوالقاســم. ۱۳۸۳. آناتومی و بافت‌شناسی گره سینوسی دهلیزی در قلب موش صحرایی، مجله دانشــکده دامپزشکی دانشــگاه تهران، دوره ۵۹، شماره ۱: صفحه ۷-۳.

2- Bishop, S. P., and Cole, C. R., 1967; Morphology of the specialized conducting tissue in the atria of the equine heart. Anat. Rec., 158: 401-416.

3- Copenhaver, W. M., and Truex, R. C., 1952; Histology of the atrial portion of the cardiac conduction system in man and other mammals. Anat. Rec.,114: 601-614.

4- Ghazi, S. R., and Tadjalli, M., 1995; Anatomy of the sinus node of camel (*Camellus dromedarius*). Anat. Histol. Embryol., 24: 1-5.

5- Ghazi, S. R., Tadjalli, M., and Baniabbas, A., 1998; Anatomy of the sinus node of domestic cats (Felis catus). J. Appl. Anim. Res., 14: 57-64.

6- Hoffman, B. F., and Cranefield, P. F., 1975; Electrophysiology of the heart. Futura Publishing Company, New York, pp: 104-109.

7- James, T. N, 1961; Anatomy of the human sinus node. Anat. Rec., 141: 109-116.

8- James, T. N., 1962; Anatomy of the sinus node of the dog. Anat. Rec., 143: 255-266.

9- James, T. N., 1963; The conducting pathways between the sinus node and AV node and between the right and left atrium in the human heart. Am. Heart J., 66: 498-508.

10- James, T. N., 1965; Anatomy of the sinus node, AV node and os cordis of the beef heart. Anat. Rec., 153: 361-372.

11- James, T. N., 1967; Anatomy of the cardiac conduction system in the rabbit. Circ., 20: 638-648.

12- James, T. N., 1970; Cardiac conduction system: Fetal and postnatal development. Am. J. Cardiol., 25: 213-225.

13- James, T. N., 1977; The sinus node. Am. J. Cardiol., 40: 965-972.

14- Luna, L. G., 1968; Manual of histologic staining methods of the armed forces institute of pathology. 3th ed., McGraw-Hill Book Company, New York, pp: 77 and 94-95.

15- Mayling, H. A., and Terborg, H., 1957; The conducting system of the heart in hoofed animals. Cornell Vet. J., 47: 419-447.

16- Nabipour, A., Khanzadi, S., and Moradi, G. H., 2000; Anatomy of the sinu-atrial node in the heart of goat (*Capra hircus*). J. Fac. Med. Tehran Univ., 55, 2: 93-96.

17- Nabipour, A., 2004; Anatomy and histology of the sinu-atrial node in the heart of guinea pig (*Cavia percellus*). J. Appl. Anim. Res., 25: 41-43.

18- Noakes, D. E., Parkinson, T. J., and England, G. C. W., 2001; Arthur's veterinary reproduction and obstetrics. W. B. Saunders, London, pp: 68 and

19- Schummer, A., Wilkens, H., and Vollmerhaus, B., 1981; The anatomy of the domestic animals. Verlag Paul Parey, Berlin, Vol. 3, pp: 34 and 45-48.

20- Truex, R. C., and Smythe, M. Q., 1965; Comparative morphology of the cardiac conduction tissues in animals. Ann. Y. Acad. Sci., 127: 19-32.