DOI: 10.22092/vj.2017.109880
شماره ۱۱۶ پاییز ۱۳۹۶
تحقیقات دامپزشکی و فرآورده‌های بیولوژیک

مطالعه تغییرات بافتی سلول های رنگدانه‌ای (کروماتوفور) در پوست ماهی شانک زرد باله *(Acanthopagrus latus)* پس از مواجهه با باکتری *آئروموناس هیدروفیلا* *(Aeromonas. hydrophila)*

• **فاطمه آزادبخت (نویسنده مسئول)**
دانشگاه علوم وفنون دریایی خرمشهر، دانشکده علوم دریایی و اقیانوسی، گروه زیست دریا
• **سلماز شیرعلی**
دانشگاه علوم وفنون دریایی خرمشهر، دانشکده علوم دریایی و اقیانوسی، گروه زیست دریا
• **محمد تقی رونق**
دانشگاه علوم وفنون دریایی خرمشهر، دانشکده علوم دریایی و اقیانوسی، گروه زیست دریا
• **اسحاق زمانی**
دانشگاه علوم وفنون دریایی خرمشهر، دانشکده علوم دریایی و اقیانوسی، گروه زیست دریا
تاریخ دریافت: ۲۵-۰۶-۱۳۹۵ تاریخ پذیرش: ۰۴-۰۸-۱۳۹۵
Email: f.azadbakht6776@gmail.com

چکیده

هدف از این مطالعه بررسی تغییرات بافتی سلول‌های رنگدانه‌ای ماهی شانک زرد باله، پس از مواجهه با باکتری *آئروموناس هیدروفیلا* بود. به این منظور ۷۰ ماهی در قالب سه گروه تقسیم‌بندی شد. یک گروه به عنوان شاهد بدون مواجه شدن با باکتری و دو گروه به عنوان تیمار برای مواجه شدن با دو دوز $۱۰^{۳}$ و $۱۰^{۶}$ از باکتری به روش غوطه‌ورسازی تقسیم شدند. ماهیان مواجه شده با باکتری به مدت ۲۱ روز در شرایط آزمایشگاه نگهداری شدند. نمونه‌برداری از بافت پوست در روزهای صفر، سه، هفت، چهارده و بیست و یک انجام گرفت. بلافاصله نمونه‌های بافتی اخذ شده برای تثبیت شدن در فرمالین ۱۰ درصد قرار داده شدند. برش‌های بافتی با هماتوکسیلین- ائورین رنگ‌آمیزی شدند. بر طبق نتایج حاصل از مطالعات هیستومتریک، ضخامت سلول‌های کروماتوفور در هر دو گروه ($۱۰^{۳}$، $۱۰^{۶}$) در مقایسه با گروه شاهد به طور معنی‌داری کاهش می یابد ($p < ۰/۰۵$). نتایج حاضر نشان داد که ساختار بافتی و اندازه سلول‌های رنگدانه‌ای، که از مهم‌ترین سلول‌های موجود در پوست ماهی هستند، می‌توانند با عفونت ناشی از باکتری تغییر یابند.

کلمات کلیدی: بافت شناسی، کروماتوفور، شانک زردباله، *آئروموناس هیدروفیلا*

● Veterinary Researches & Biological Products No 116 pp: 246-251

Study of chromatophore cells histological changes in skin of Yellowfin Seabream (***Acanthopagrus latus***) after exposure to ***Aeromonas hydrophila***

By: Azadbakht, F., (Corresponding Author), Department Sea Biology, Faculty of Marine & Ocean Sciences, Khoramshahr Marine Science and Technology University. Shirali, S.,Department Sea Biology, Faculty of Marine & Ocean Sciences, Khoramshahr Marine Science and Technology University. Ronagh, M.T., Department Sea Biology, Faculty of Marine & Ocean Sciences, Khoramshahr Marine Science and Technology University and Zamani, E., Department Sea Biology, Faculty of Marine & Ocean Sciences, Khoramshahr Marine Science and Technology University.

Email: f.azadbakht6776@gmail.com

Received: 2016-09-15 Accepted: 2016-10-25

The aim of this study was to investigat the histological changes of chromatophore cells in Yellowfin Seabream *Acanthopagrus latus*, after exposure to the *Aeromonas hydrophila*. In this regard, seventy fish were divided into three groups, one group didn't affect by bacteria and therefore was considered as control group. Other two groups were exposed to 103 and 106 concentration in immersion way. Fishes were kept under experimental condition for 21 days. Tissue samples were taken from skin at the 0, 3, 7, 14 and 21 days of experiment. The samples were fixed in 10% neutral buffered formalin. Tissue sections stained with hematoxylin and eosin. According to the results, histometrical studies in both groups (103, 106) compared to control group showed that thickness of chromatophore cells layer was decreased significantly ($p<0.05$). The result showed that tissue structure and size of chromatophore cells which are important cells of fish skin are able to change with the infection caused by the bacterium.

Key words: Histology, Chromatophore, *Acanthopagrus latus, Aeromonas hydrophila*

مقدمه

میکروارگانیسم‌های ایجاد کننده ی بیماری در آبزیان در طبقه‌بندی‌های مختلفی قرار دارند. در این بین باکتری‌ها و بیماری‌های ناشی از آن عمده‌ترین و شناخته‌ترین عوامل عفونی هستند که باعث بیماری در ماهیان و انتقال آن از آبزیان به انسان می‌شوند (۱۰). باکتری آئروموناس هیدروفیلا (*Aeromonas. hydrophila*) یکی از مهم‌ترین عوامل بیماری‌زا در میان آبزیان است. این باکتری سبب ایجاد گستره وسیعی از بیماری‌های باکتریایی بین حیوانات دریایی، پستانداران و انسان می‌باشد (۱۴). این باکتری به صورت طبیعی فلور روده ماهیان و محیط‌های آبی محسوب می‌شود. در واقع پاتوژنی فرصت طلب است و چنانچه ماهی با شرایط غیر طبیعی مانند تغییر شرایط فیزیکی بدن، استرس، کمبود مواد غذایی، کمبود اکسیژن و یا آلودگی آب مواجهه شود می‌تواند باعث بیماری‌زایی در ماهی شود. این باکتری در آب‌های شیرین و لب شور وجود دارد و در گونه‌های متعددی از ماهیان آب شیرین و لب شور و حتی شور ایجاد بیماری می‌کند و سبب بیماری سپتی سمی هموراژیک (خون‌ریزی دهنده) می‌شود. علائم بالینی این بیماری به صورت خونریزی در پوست، پایه باله‌ها، مخرج، شکم، محوطه‌ی دهانی، آبشش، کبد، طحال، تورم روده ، عامل زخم‌های پوستی و مرگ است (۱ و ۱۲).

کروماتوفورها یا سلول‌های محتوی رنگدانه و سلول‌های منعکس‌کننده نور، یکی از مهم‌ترین انواع سلول در پوست ماهیان می‌باشند. و دارای انواع مختلفی شامل ایریدفورها، گزانتوفور، ملانوفورها، لکوفورها و اریتروفورها هستند. این سلول‌ها بسیار آسیب‌پذیر هستند و چنانچه پوست ماهی در معرض مواد آلاینده و پاتوژن‌ها باشد این سلول‌ها می‌توانند تغییر یافته و رنگ ماهی را تغییر دهند. سلول‌های رنگدانه‌ای در لایه درم، بخش فوقانی لایه هیپودرم مشاهده می‌شوند (۷).

ماهی شانک زرد باله با نام علمی (*Acanthopagrus latus*) و نام انگلیسی Yellowfin Seabream از خانواده Sparidae می‌باشد و از گونه‌های مهم و تجاری خلیج فارس محسوب می‌شود. این ماهی در کشورهای حاشیه خلیج‌فارس از بازار بسیار خوبی برخوردار می‌باشد و دارای میزان صید بالایی است. همچنین این گونه گزینه‌ی خوبی جهت پرورش دریایی محسوب می‌شود، زیرا علاوه بر ارزش اقتصادی بالا، قابلیت سازگاری در شوری‌های مختلف را نیز دارد (۵).

مواد و روش‌ها

نمونه‌برداری مطالعه حاضر در آذرماه ۱۳۹۴ انجام شد. در این مطالعه به تعداد ۷۰ ماهی شانک زرد باله به طور تصادفی، توسط تور پرتاپی از تالاب نیشکر واقع در حوزه شهرستان خرمشهر استان خوزستان صید شد. ماهیان صید شده با تانک‌های مخصوص حمل ماهی مجهز به پمپ

هوا به دانشگاه علوم و فنون دریایی خرمشهر، دانشکده علوم دریایی و اقیانوسی منتقل شدند. ماهیان تا قبل از زمان آزمایش اصلی در تانک‌های ۳۰۰ لیتری که به طور کامل با آب تالاب (محل صید ماهیان) هوادهی و فیلتر شده بود نگهداری شدند. با شروع آزمایش اصلی ماهی‌ها به هفت تانک ۱۵۰ لیتری که به حجم ۱۰۰ لیتر به طور کامل با آب تالاب فیلتر شده و هوادهی شده بود منتقل شدند، به طوری که در هر تانک ۱۰ عدد ماهی (با در نظر گرفتن تلفات) قرار داده شد. دوره سازگاری هفت روز در نظر گرفته شد. در طول دوره سازگاری ماهیان برای دیدن علائم غیرطبیعی کنترل شده و ماهیانی که نشانه‌های بارزی از بیماری و بی‌حال بودن و شنای ناهماهنگ را نشان می‌دادند از آزمایش حذف شدند. میانگین دما ۲۲/۵ درجه سانتی‌گراد، شوری ۱۴ گرم بر لیتر و pH اندازه‌گیری شده ۷/۸ بود که هر کدام به طور روزانه کنترل می‌شدند. همچنین ماهیان در طول دوره تحت چرخه نوری ۱۲ساعت روشنایی و ۱۲ ساعت تاریکی قرار داشتند. آب تانک‌ها در دوره سازگاری به صورت روزانه ۲۰ درصد از طریق کف تانک‌ها و با سیفون کردن تعویض می‌شدند.

جهت طراحی و تیماربندی ماهیان در مطالعه حاضر هفت تانک در نظر گرفته شد (تقسیم‌بندی تانک‌ها به صورتی انجام گرفت که تانک اول به عنوان گروه شاهد و شش تانک دیگر به عنوان دو تیمار که دارای چهار تانک تکرار بود، در نظر گرفته شد.) ماهیان در قالب سه گروه مجزا تقسیم‌بندی شدند. گروه اول هیچ دوزی از باکتری را دریافت نکردند و به عنوان شاهد در نظر گرفته شدند. گروه دوم (تیمار اول با دوتکرار) و گروه سوم (تیمار دوم با دو تکرار) به ترتیب مقدار۱۰۳ Cfu/ml و۱۰۶ Cfu/ml از باکتری آئروموناس هیدروفیلا را دریافت کردند.

در پژوهش حاضر جهت تهیه سوسپانسیون باکتریایی، ابتدا باکتری آئروموناس هیدروفیلا با شماره استاندارد ATCC۷۹۶۶ از بانک اطلاعات میکروبی سازمان پژوهش‌های علمی و صنعتی ایران خریداری شد. از باکتری تهیه شده در محیط کشت آگار مغذی مایع کشت داده شد و به منظور تهیه رقت مشخصی از باکتری جهت غوطه‌ور کردن در محیط نگهداری ماهی (تانک) از روش تهیه منحنی جذب نوری/ غلظت استفاده گردید. جهت تهیه یک سوسپانسیون پایه از باکتری تازه ۳-۲ لوپ برداشته و در محیط کشت آگار مغذی مایع کشت داده شد. در نهایت به منظور اینکه سوسپانسیون نهایی حاوی بیشترین باکتری زنده باشد در دوز ۱۰۳ به مدت ۱۸ ساعت و در دوز ۱۰۶ به مدت ۲۴ ساعت در انکوباسیون در دمای ۲۷ درجه سانتی‌گراد قرار داده شد. پس از رشد باکتری محتویات لوله را در دمای ۴ درجه سانتی‌گراد به مدت ۱۰ دقیقه با دور rpm ۳۰۰۰ سانتریفیوژ شد و در نهایت با سرم فیزیولوژی شستشو داده شد و در مرحله آخر برای اطمینان از رسیدن توده باکتریایی به تعداد باکتری مورد نظر در هر دو دوز مورد نظر با لوله‌های استاندارد مک‌فارلند مقایسه شد (۴).

اخذ نمونه بافتی از گروه شاهد و دو گروه تیمار مواجهه شده با باکتری در روزهای صفر، سه، هفت، چهارده و بیست و یک انجام گرفت. به این صورت که سه ماهی از تانک مواجهه شده با دوز ۱۰۳ و سه ماهی از تانک مواجهه شده با دوز ۱۰۶ به آرامی با یک تور دستی خارج کرده و در تشت‌های ۱۰ لیتری حاوی محلول گل میخک جهت بیهوشی قرار داده شدند. پس از بیهوشی ماهیان از آب خارج شدند آب اضافی از سطح بدن آن‌ها گرفته شد، وزن هر ماهی به وسیله ترازوی دیجیتال با دقت ۰/۰۱ گرم اندازه گرفته شد هم چنین طول کل بدن و طول استاندارد ماهیان توسط تخته بیومتری نیز ثبت شد. نمونه‌های بافتی اخذ شده در فرمالین ۱۰ درصد جهت تثبیت شدن قرار داده شدند.

جهت تهیه مقاطع بافتی در مطالعه حاضر، مراحل عمل‌آوری بافت با استفاده از دستگاه هیستوکینت (۱۱B,tissue tek rotary, Japan-RX) تحت برنامه زمان‌بندی شده در آزمایشگاه تحقیقات بافت‌شناسی انجام گرفت. آب‌گیری بافت‌های تثبیت شده در فرمالین ۱۰درصد در سری‌های افزایشی الکل (۷۰، ۸۰، ۹۰ و ۱۰۰درصد) انجام و نمونه‌های بافتی پس از شفاف‌سازی توسط گزیلول، پارافینه شدند. سپس از نمونه‌ها مقاطعی با ضخامت ۵ میکرومتر توسط دستگاه ریز بر (میکروتوم) مدل (LEICA-RM۲۲۴۵) تهیه و با استفاده از رنگ هماتوکسیلین و ائوزین رنگ‌آمیزی انجام شد (۳). مطالعه هیستوپاتولوژیکی مقاطع بافتی رنگ‌آمیزی شده،

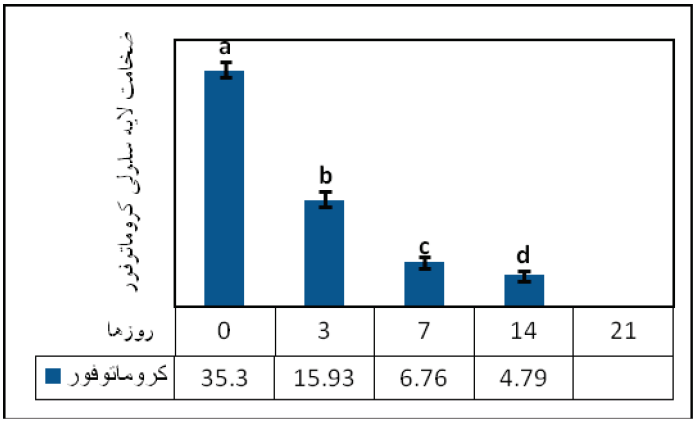

شکل ۱- نمودار بررسی هیستومتریک مقایسه‌ای سلول‌های کروماتوفور در دوز $۱۰^۳$. حروف متفاوت نشانه اختلاف معنی‌دار بین روزهای مختلف است.($p < ۰/۰۵$).

با استفاده از بزرگ‌نمایی‌های مختلف میکروسکوپ نوری Olympus، انجام شد. تصاویر مناسب، توسط دوربین نصب شده بر روی میکروسکوپ (Microscope Dinolite Digital)، مجهز به نرم‌افزار Dino Capture، تهیه، ذخیره و با گروه کنترل مقایسه و مورد ارزیابی و تحلیل قرار گرفت. جهت آنالیز داده‌های مربوط به بررسی‌های هیستومتریک سلول‌های کروماتوفور در روزهای مختلف نمونه‌برداری، از نرم افزار spss ۱۶ و آزمون One-way Anova، و پس آزمون Tukey استفاده شد. همچنین جهت بررسی وجود اختلاف معنی‌دار بین داده‌ها در دوزهای مختلف از آزمون t-Test استفاده گردید. لازم به ذکر است که جهت مطالعه از هر گروه در روزهای مختلف نمونه برداری، ۳ ماهی و از هر نمونه‌ی اخذ شده ۵ مقطع و از هر مقطع حداقل، ۳ میدان میکروسکوپی مورد بررسی و ارزیابی قرار گرفتند.

نتایج

نتایج به دست آمده از مطالعه هیستومتریک لایه‌ی سلول‌های رنگدانه‌ای (کروماتوفور) در دوز ۱۰۳نشان داد که بین روزهای مختلف، و همچنین روزهای مختلف با گروه شاهد اختلاف معنی‌داری وجود دارد($p<۰/۰۵$). ضخامت این لایه به طور معنی‌داری دارای کاهش بود به طوری‌که در روز ۲۱ هیچ لایه‌ای از سلول‌های کروماتوفور مشاهده نشد. (شکل ۱).

نتایج به دست آمده از مطالعات هیستومتریک لایه‌ی سلول‌های رنگدانه‌ای (کروماتوفور) در دوز $۱۰^{۶}$نشان داد که، روز ۳ و ۷ با هم اختلاف معنی‌داری ندارند($p>۰/۰۵$). اما با گروه شاهد دارای اختلاف معنی‌دار هستند ($p<۰/۰۵$) . همچنین طبق نتایج به دست آمده از مشاهدات، در روزهای ۱۴ و ۲۱ لایه‌ی سلول‌های رنگدانه‌ای(کروماتوفور) وجود نداشت (شکل ۲).

نتایج حاصل از مطالعات هیستومتریک لایه‌ی سلول‌های رنگدانه‌ای (کروماتوفور) در مقایسه دو دوز $۱۰^{۳}$ و $۱۰^{۶}$نشان داد که روز ۳ در هر دو دوز $۱۰^{۳}$ و $۱۰^{۶}$ با گروه شاهد دارای اختلاف معنی‌دار است و ضخامت این لایه به طور معنی‌داری در هر دو دوز دارای کاهش بود ($p<۰/۰۵$). ضخامت لایه‌ی سلول‌های رنگدانه‌ای (کروماتوفور) در روز ۷ بین دو دوز ذکر شده دارای اختلاف معنی‌دار نبود ($p>۰/۰۵$). همچنین در روزهای ۱۴ و ۲۱ در دوز $۱۰^{۶}$ لایه‌ی سلول‌های رنگدانه ای (کروماتوفور) مشاهده نشد. در دوز $۱۰^{۳}$روز ۱۴ لایه‌ی سلول‌های رنگدانه‌ای مشاهده شد که در مقایسه با گروه شاهد دارای کاهش معنی‌دار بود. در روز ۲۱ در دوز $۱۰^{۳}$ هیچ لایه‌ای از سلول‌های رنگدانه‌ای مشاهده نشد (شکل۳).

نتایج حاصل از مطالعه مقاطع بافتی تهیه شده از سلول‌های رنگدانه‌ای در شکل (۴) آورده شده است که ساختار بافتی سلول‌های رنگدانه‌ای درگروه‌های آزمایشی در مقایسه با گروه کنترل را نشان می‌دهد.به طوریکه در هر دو گروه مواجهه شده با باکتری، $۱۰^{۳}$ (B) و $۱۰^{۶}$ (C) ضخامت سلول‌های رنگدانه‌ای دارای کاهش قابل توجهی بود و این کاهش با توجه به نتایج هیستومتریک در دوز $۱۰^{۶}$ نسبت به دوز $۱۰^{۳}$ بیشتر بود.

بحث

بر طبق نتایج به دست آمده از بررسی بافت‌شناسی پوست در پژوهش حاضر مشاهده شد که ضخامت لایه‌ی سلول‌های رنگدانه‌ای (کروماتوفورها) در روزهای مختلف و در هر دو دوز در مقایسه با گروه شاهد کاهش قابل توجهی داشته است. وجود عوامل پاتوژن در آب می‌تواند عاملی موثر در تغییر سلول‌های رنگدانه‌ای در پوست ماهی شود (۱۵). محققین مختلفی اثر آلاینده‌های گوناگون را بر تغییرات سلول‌های رنگدانه‌ای مورد بررسی قرار داده اند Sarkar و همکاران (۲۰۱۰) در پی بررسی اثر باکتری آئروموناس هیدروفیلا بر ساختار بافتی پوست و به دنبال آن بررسی تغییرات بافتی سلول‌های رنگدانه‌ای ناشی از

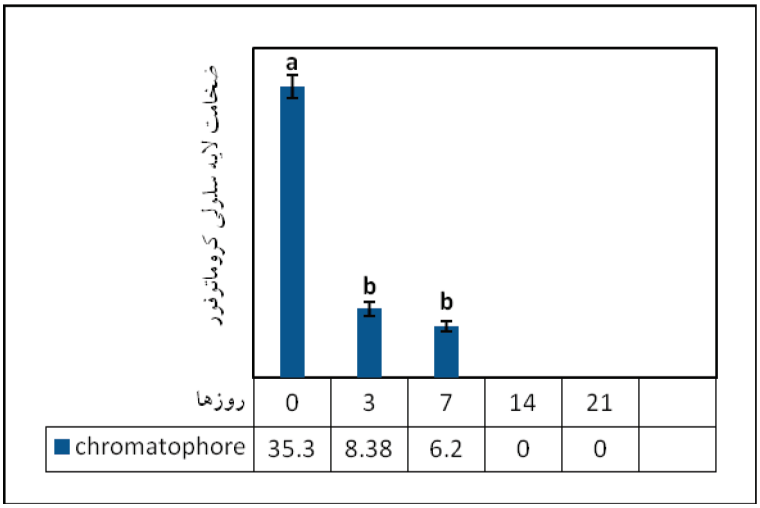

شکل ۲- نمودار بررسی هیستومتریک مقایسه‌ای سلول‌های کروماتوفور در دوز $۱۰^{۶}$. حروف متفاوت نشانه اختلاف معنی دار بین روزهای مختلف است. ($p < ۰/۰۵$).

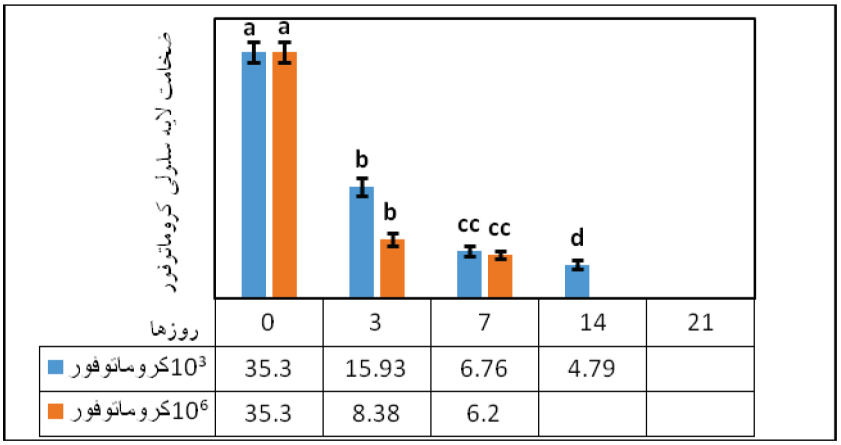

شکل ۳- نمودار بررسی هیستومتریک مقایسه‌ای سلول‌های کروماتوفور بین دوز $۱۰^۶$ و $۱۰^۳$. حروف متفاوت نشانه اختلاف معنی‌دار بین روزهای مختلف است.($p < ۰/۰۵$).

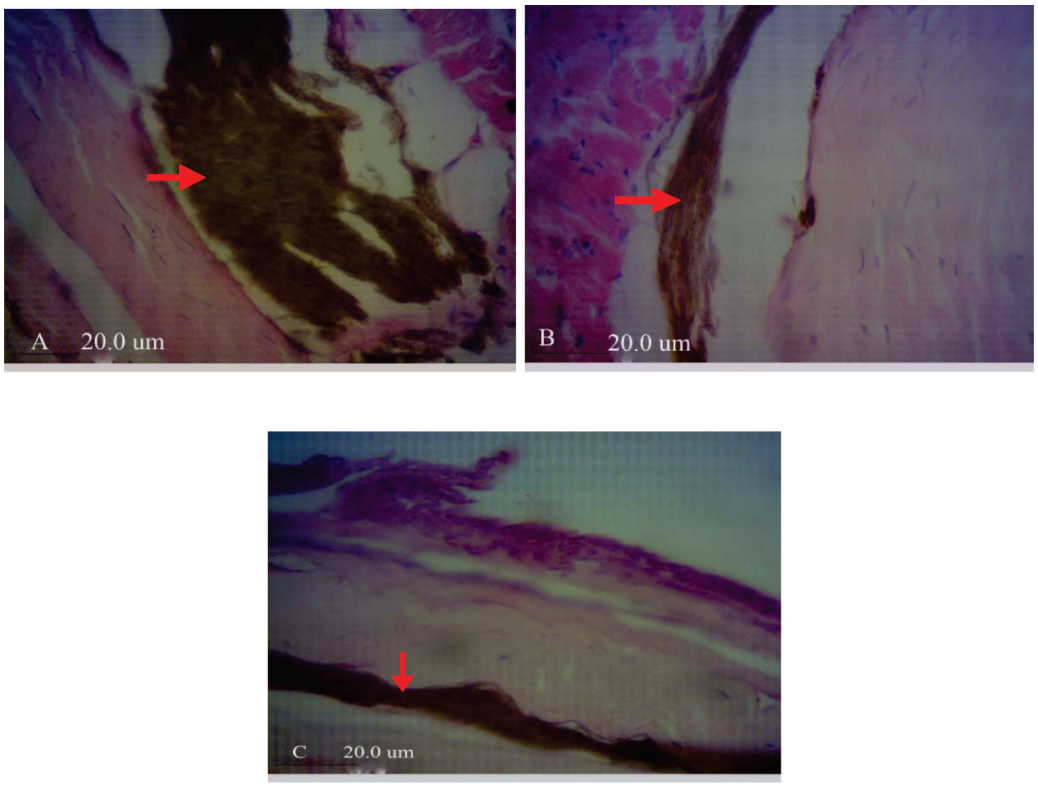

شکل ۴- A) ساختار بافتی سلول‌های رنگدانه‌ای. (B ساختار بافتی سلول‌های رنگدانه‌ای در دوز $۱۰^۳$. C) ساختار بافتی سلول‌های رنگدانه‌ای در دوز $۱۰^۶$ در بزرگنمایی ×۴۰.

عفونت تجربی در ماهی کپور معمولی (*Cyprinus carpio*) اعلام کردند که این باکتری باعث شکننده شدن و از بین رفتن این سلول‌ها می‌شود. Tripathi و همکاران (۲۰۰۵) گزارش کردند که تاثیر فلزات سنگین مانند جیوه روی، مس و کادمیوم باعث کاهش در سایز سلول‌های رنگدانه‌ای می‌شود. Kesherwani (۲۰۰۶) در بررسی تغییرات سلول‌های رنگدانه‌ای (کروماتوفورها) در گربه ماهی کانال (*Channa punctatus*) پس از مواجهه با کادمیوم، کاهش اندازه سلول‌های کروماتوفور و شکننده شدن آنها را گزارش کرد. همچنین Bajpai and Tripathi (۲۰۱۲) در بررسی تغییرات لایه‌ی سلول‌های رنگدانه‌ای (کروماتوفورها) در گربه ماهی کانال (*Channa punctatus*) در مواجهه مزمن با فلوراید به مدت ۴۵ روز، اعلام کردند که ضخامت لایه‌ی سلول‌های رنگدانه‌ای (کروماتوفورها) کاهش قابل توجهی پیدا می کند، همچنین این محققین گزارش کردند که سلول‌های مذکور می توانند در آلودگی‌های مختلف آسیب پذیر باشند. همچنین نوع آلودگی و مدت زمان نیز بر روی این سلول‌ها تاثیر گذار است. Hirata و همکاران (۲۰۰۳) در پی بررسی اثر چند باکتری مختلف بر تغییرات ساختار بافتی سلول‌های کروماتوفور گزارش کردند که عوامل پاتوژن از جمله باکتری‌ها باعث از بین رفتن این سلول‌ها می‌شود. Logan و همکاران (۲۰۰۶) به دنبال بررسی تغییرات ساختار بافتی سلول‌های رنگدانه‌ای در ماهی قزل آلای رنگین کمان (*Oncorhynchus mykiss*) در اثر مواجهه با باکتری آئروموناس هیدروفیلا به مدت ۱۶ روز، اعلام کردند که عفونت ناشی از باکتری مذکور باعث شکننده شدن و کاهش اندازه این سلول‌ها می‌شود.

نتیجه گیری کلی

با توجه به نتایج حاضر، بررسی ساختار بافتی به دنبال عفونت ایجاد شده توسط باکتری می‌تواند شاخص مناسبی در شناخت و تشخیص بهتر وضعیت سلامت آبزیان باشد.

منابع مورد استفاده

1. Akhlaghi, M., and Mahjor, A.A. 2008. Some histopathological aspects of streptococcosis in cultured rainbow trout (*Oncorhynchus mykiss*). *Bulletin of European Association of Fish Pathologists*. 24: 132-136.

2. Bajpai, S., and Tripathi, M. 2012. Alteration in Pigmentation after Fluoride Exposure in Stinging CatFish (*Heteropneustes fossilis*) Cibtech Journal of zoology. 12: 47-52.

3. Bancroft, J. D., Gamble, M. 2008. Theory and practice of histological techniques. *Elsevier Health Science*. 4: 98-109.

4. Harrigan, W.F., McCane, M.E. 1990. Laboratory methods in food and dairy microbiology. Academic press, London, UK. 14: 6-16.

5. Hesp, S., Potter, I.C., and Hall, N.G. 2004. Reproductive biology and protandrous hermaphroditism in (*Acanthopagrus latus*). *Envrionmental biology of fishes*. 70: 257-272.

6. Hirata, M., Nakamura, K., Kanemaru,T., Shibata, Y., Kondo, S. 2003. Pigment cell organization in the hypodermis of Zebrafish. *Develop Dynamics*. 227: 497-503.

7. Kaleta, K. 2009. Morphological analysis of chromatophores in the skin of trout. 53: 117-121.

8. Kesherwani, D. 2006. Studies on freshwater fish with special reference to effects of heavy metals PhD Dissertation University of Lucknow, Lucknow, India. 67: 89-98.

9. Logan, D.W., Burn, S.F., Jackson, I.J. 2006. Regulation of pigmentation in zebrafish melanophores. *Pigment Cell*. 19: 206-213.

10. Pereira, C., Silva, Y. J., Santos, A. L., Cunha, Â, Gomes, N., Almeida, A. 2011. Bacteriophages with potential for inactivation of fish pathogenic bacteria: survival, host specificity and effect on bacterial community structure. *Marine drugs*. 11: 2236-2255.

11. Sarker, M.G.A., M.B.R. Chowdhury, M.A.R. Faruk, M.N. Uddin and M.J. Islam. 2000. Effect of water temperature on the infectivity of *Aeromonas hydrophila* isolates. *Bangladesh Journal. Fish*. 23: 99-105.

12. Thiyagarajan, P. Lakshmi Bhavani, A. Ebbie, M, G .Chandra, G. 2014. A study on the control of *Aeromonas hydrophila* infection in the cat fish by medicinal plants. *Scholars Academic Journal of Biosciences (SAJB)*. 2: 144-150.

13. Tripathi M, Tripathi A and Gopal K. 2005. Impact of fluoride on pigmentation of a fresh water fish, *Channa punctatus*. *Journal of Applied Bioscience*. 31: 35-38.

14. Uma, A., Rebecca, G., Meena, S. and Saravanabava, K. 2010. PCR detection of Putative aerolysin and hemolysin genes in an *Aeromonas hydrophila* isolate from infected Common Carp (Cyprinus Carpio). *Tamilnadu Journal of Veterinary and Animal Science*. 61: 31-33.

15. Yardimci, B., and Aydin, Y. 2011. Pathological findings of experimental *Aeromonas hydrophila* infection in Nile tilapia (*Oreochromis niloticus*). *Ankara Univ Vet Fak Derg*. 58: 47-54.