



مطالعه مورفولوژیک لوله گوارشی و غدد ضمیمه در میش ماهی معمولی (*Argyrosomus hololepidotus*)

• آمینه عارفی

بخش بافت شناسی، گروه علوم پایه، دانشکده دامپزشکی، دانشگاه تهران، تهران-ایران

• محمد تقی شیبانی (نویسنده مسئول)

بخش بافت شناسی، گروه علوم پایه، دانشکده دامپزشکی، دانشگاه تهران، تهران-ایران

• حسن مروتی

بخش بافت شناسی، گروه علوم پایه، دانشکده دامپزشکی، دانشگاه تهران، تهران-ایران

• زهرا طوطیان

بخش آناتومی، گروه علوم پایه، دانشکده دامپزشکی، دانشگاه تهران، تهران-ایران

• امید زهتاب ور

بخش آناتومی، گروه علوم پایه، دانشکده دامپزشکی، دانشگاه تهران، تهران-ایران

تاریخ دریافت: خرداد ۹۵ تاریخ پذیرش: تیر ۹۵

Email: tsheibani@yahoo.com



چکیده

میش ماهی معمولی از خانواده شوریده ماهیان است و یکی از ماهیان با ارزش این خانواده از نظر تجاری و تغذیه ای محسوب می شود. مطالعات بسیار کمی در مورد زیست شناسی، مورفولوژی و بافت شناسی اندام های بدن این ماهی صورت گرفته است. این مطالعه با هدف بررسی مورفولوژی لوله گوارشی و غدد ضمیمه دستگاه گوارش در میش ماهی معمولی انجام شد. بدین منظور تعداد ۶ قطعه میس ماهی از سواحل خلیج فارس در ماهشهر تهیه و بلافاصله پس از صید باز و مورد مطالعه مورفولوژیک و توپوگرافیک قرار گرفتند. لوله گوارشی از مری با طول بسیار کوتاه، معده کیسه ای شکل، سکوم های پیلوری برگی شکل، روده سیگموئیدی شکل، رکتوم و نهایتا مقعد تشکیل شده اند. کبد دارای سه لوب مشخص راست، میانی و چپ طویل می باشد که یک کیسه صفرا نیز بصورت کشیده و در مجاورت لوب راست کبد مشاهده می گردد. براساس نتایج به دست آمده از تحقیق حاضر با توجه به نوع تغذیه میس ماهی، لوله گوارشی از طول کوتاهی برخوردار بوده و بعلاوه بیشتر بودن حجم معده نسبت به سایر قسمت ها نیز قابل توجه می باشد.

کلمات کلیدی: میس ماهی، لوله گوارشی، مورفولوژی، غدد ضمیمه

• Veterinary Journal (Pajouhesh & Sazandegi) No 115 pp: 206-212

Morphology Study of Digestive Tube and Accessory gland in *Argyrosomus hololepidotus*

By: Arefi, A., PhD student, Histology sector, Department of Basic Sciences, Faculty of Veterinary Medicine, University of Tehran, Tehran-Iran. Sheibani, M.T., (Corresponding Author) Associate Professor, Histology sector, Department of Basic Sciences, Faculty of Veterinary Medicine, University of Tehran, Tehran-Iran. Morovvati, H., Professor, Histology sector, Department of Basic Sciences, Faculty of Veterinary Medicine, University of Tehran, Tehran-Iran. Tootian, Z., Professor, Anatomy sector, Department of Basic Sciences, Faculty of Veterinary Medicine, University of Tehran, Tehran-Iran. and Zehtabvar, O., Assistant professor, Anatomy sector, Department of Basic Sciences, Faculty of Veterinary Medicine, University of Tehran, Tehran-Iran.

Email: tsheibani@yahoo.com

Received: 2016-06-10 Accepted: 2016-07-17

Argyrosomus hololepidotus belonging to the family Sciendae is one of the most valuable fish species from both commercial and nutritional aspects. Nonetheless, scarce data are available on its biology, macroscopic morphology and microscopic features. The objective of this study was investigating morphology of digestive tube and accessory glands in *Argyrosomus hololepidotus*. For this a total of six fish from the Persian Gulf shores in Mahshahr were provided and immediately their abdomens were opened and subjected to morphological and topographical study. Digestive tube consists of a short esophagus, a saccular stomach, leaf like pyloric caeca, sigmoid intestine, rectum and finally anus. The liver possesses three distinct lobes including right lobe, a short middle lobe and along left lobe. A gall bladder is also observed in vicinity of the right lobe. On the basis of the results of the present study, regarding to the feeding route in *Argyrosomus hololepidotus*, digestive tube has a short length and besides greater bulk of the stomach compared to the other parts is significant.

Key words: *Argyrosomus hololepidotus*, Digestive Tube, Morphology, Accessory gland

مقدمه

یکی از ارزشمندترین آبزیان خلیج فارس، دریای عمان و نیز سواحل خوزستان خانواده شوریده ماهیان و گونه میس ماهی است. گونه اصلی میس ماهی سواحل خوزستان *Argyrosomus hololepidotus* با نام انگلیسی Southern meager و Madagascar meager می باشد (۲۱). تغذیه آن‌ها بطور عمدۀ در شب و آب‌های کدر انجام می‌شود و از ماهی مرکب، خرچنگ، میگو، کرم‌ها و سایر ماهیان تغذیه می‌نمایند. این گروه از ماهیان در خطر انقراض می‌باشند (۱۲). تنوع ساختاری و عملکردی قابل توجهی در دستگاه گوارش ماهیان بر اساس نوع تغذیه، عادت غذایی، ظاهر، وزن بدن و چرخه جنسیشان وجود دارد (۴، ۱۳ و ۱۷). مورفولوژی دستگاه گوارش در بسیاری از ماهیان استخوانی به طور وسیعی توسط دانشمندان مورد مطالعه قرار گرفته است (۶، ۷، ۱۶، ۲۶ و ۲۷). لوله گوارشی از محوطه دهانی شروع و به مقعد ختم می‌شود و در امتداد بدن از حلق، مری، معده و روده‌ها تشکیل شده است (۱۰). مطالعات کمی از نظر ساختار بدنی در ماهیان خانواده شوریده ماهیان صورت گرفته است. با توجه به ارزش اقتصادی و تغذیه‌ای، خطر انقراض این گونه و اطلاعات بسیار کم موجود در مورد ساختار بدنی این ماهی، مطالعه ساختمان طبیعی دستگاه‌های مختلف بدن

آن ضروری به نظر می‌رسد. یکی از جنس‌های این خانواده که مورد مطالعه قرار گرفته است جنس شوریده ماهی (*Otolithes ruber*) می‌باشد (۱، ۲، ۳ و ۴). ولی بر روی جنس میس ماهی تاکنون مطالعه‌ای انجام نشده است. با توجه به خطر انقراض میس ماهی و اهمیت آن از نظرهای مختلف یکی از روش‌های مقابله با این خطر، تکثیر و پرورش مصنوعی آن‌ها است که برای این امر مهم وجود اطلاعات پایه‌ای چه از نظر ساختار دستگاه گوارش و چه سایر دستگاه‌ها از اهمیت بالایی برخوردار می‌باشد. لذا این مطالعه با هدف مشخص کردن مورفولوژی و شیوه قرارگیری بخش‌های مختلف لوله گوارش و غدد ضمیمه آن انجام شد.

مواد و روش کار نمونه‌ها

تعداد شش قطعه میس ماهی نر بالغ و سالم از اسکله خورسماعیلی ماهشهر توسط صیادان، صید شد و به صورت زنده به ساحل انتقال داده شدند. این ماهیان بلافاصله توزین و عکس‌های لازم از آنها تهیه شده و از راه دهان به دستگاه گوارش فرمالین ۱۰ درصد جهت ثبوت بافتی وارد شد. علاوه بر این با ایجاد برش‌هایی در سطح شکمی بدن فرمالین وارد بدن شد.

سانتی‌متر و میانگین طول کلی لوله گوارشی آنها نیز در حالت باز شده سی سانتی‌متر بوده است.

مری: مری در بین حلق و معده مشاهده می‌گردد که دارای طول نسبتاً کمی در حدود دو سانتی‌متر می‌باشد. این ساختار در خط میانی بدن قرار گرفته که با عبور از روی قلب ماهی به معده رسیده و از بالا و سمت چپ به آن وارد می‌شود. بعلاوه درست قبل از ورود به معده، می‌توان مری را در بالای لوب میانی کبد مشاهده نمود. از نظر آناتومیکی نیز در سطح داخلی مری دو بخش قابل تفکیک بوده که در بخش جلویی چین‌های طولی و در بخش خلفی چین‌های عرضی به نسبت مساوی مشاهده می‌گردند (شکل ۳- A).

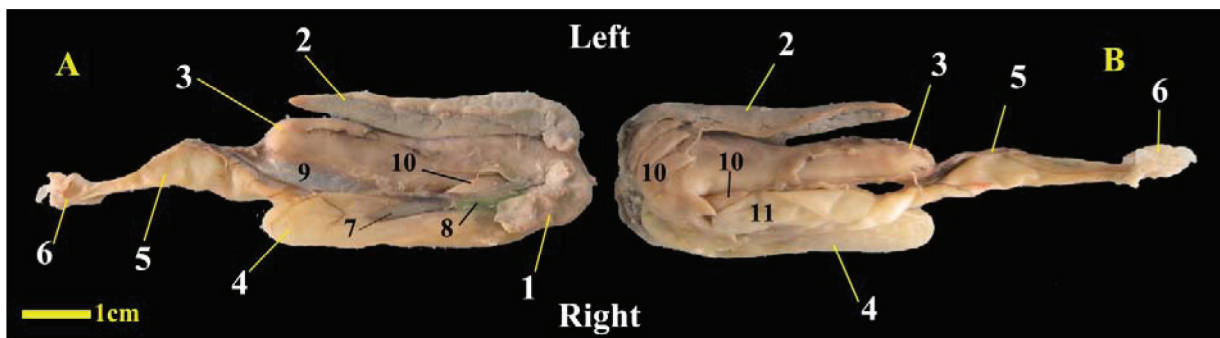
معده: معده بصورت عضوی کشیده و نسبتاً حجیم، از ابتدا تا انتهای حفره بطنی امتداد می‌یابد. معده دارای طول و عرض قابل توجهی بوده بطوری که میانگین طولی آن ده سانتی‌متر و میانگین عرضی آن در

پس از آن نمونه‌ها در ظرف حاوی فرمالین قرار گرفته و به بخش آناتومی و بافت‌شناسی دانشکده دامپزشکی، دانشگاه تهران منتقل گردیدند.

مطالعه آناتومیک: برای مطالعه آناتومیک یک برش طولی سرتاسری در بخش و نترال حفره بطنی ایجاد شده و علاوه بر این با برش‌های عرضی فضای قابل دسترسی حفره بطنی افزایش یافت. در ابتدا هر یک از بخش‌های لوله گوارشی و غدد ضمیمه، در محل طبیعی خود مورد بررسی قرار گرفت. سپس برای انجام بررسی‌های بیشتر و بررسی سطح داخلی لوله گوارش، بخش‌های مختلف با احتیاط از حفره سلومی خارج شدند. در ادامه، بررسی سطح داخلی به وسیله لوپ Olympus مدل SZX12 انجام و تصاویر مورد نیاز به وسیله دوربین دیجیتال متصل به لوپ تهیه گردیدند.

نتایج

میانگین طول کلی بدن در نمونه‌های مورد مطالعه سی و هشت



شکل ۲- کالبدشناسی ساختارهای حفره سلومی در میسماهی معمولی، A: نمای بالایی، B: نمای پایینی، کیسه‌ها در این نمونه‌ها برداشته شده است.

1. Right lobe of the liver, 2. Left lobe of the liver, 3. Stomach, 4. First part of the intestine, 5. Third part of the intestine, 6. Cloaca, 7. Spleen, 8. Gall bladder, 9. Peritoneum, 10. Pyloric caeca, 11. Second part of the intestine.



شکل ۱- کالبدشناسی ساختارهای حفره سلومی در میسماهی معمولی، A: نمای سمت چپ، B: نمای سمت راست.

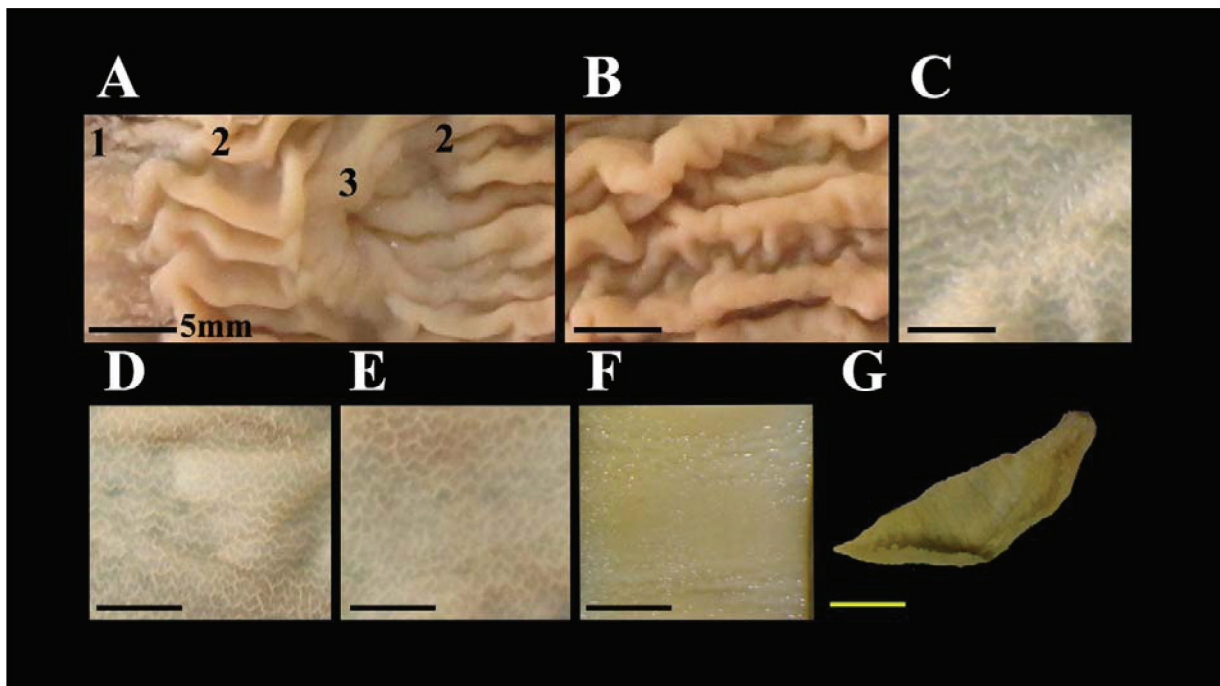
1. Pyloric caeca, 2. Intestine, 3. Swim bladder, 4. Dorsal part of the Swim bladder, 5. Stomach, 6. Left lobe of the liver.

روده: میانگین طول کلی روده سی سانتی متر بوده که طول بخش اول آن ده سانتی متر، بخش دوم نه سانتی متر و بخش سوم آن یازده سانتی متر می باشد. در طول روده سه خم مشاهده می شود. روده از سمت راست بخش جلویی معده کمی پایینتر از محل اتصال مری شروع می شود. ابتدای روده دارای حالت خمیده ای بوده که سکوم های پیلوری به این بخش روده متصل می باشند. بعلاوه کیسه صفرا هم در این قسمت تخلیه می گردد. بعد از قسمت خمیده ابتدایی روده ادامه مجرا به سمت خلف امتداد یافته و در نزدیک راس معده، خم دوم در سمت میانی آن ایجاد می شود. روده بعد از این خم به سمت جلو ادامه می یابد و در مجاور بخش ابتدایی خمیده روده، مجدداً به سمت میانی و بطنی پیچ خورده و بعد از آن در کف حفره بطنی به سمت خلف امتداد می یابد. قطر روده تقریباً در تمام طول خود از نظر ظاهری یکسان بوده و فقط در بخش انتهایی روده کمی قطر افزایش پیدا می کند (شکل ۱ و ۲).

در سطح داخلی بخش های مختلف روده، چین های مخاطی زیگزاگی شکل طولی مشاهده گردید. این چین ها در بخش های مختلف روده تفاوت چندانی با هم نداشتند (شکل ۳- C, D, E). در پرده های صفاقی بین معده و روده ها ساختارهای سفید رنگی که به نظر می آید پانکراس باشند،

قسمت های قدامی و میانی چهار سانتی متر می باشد. معده در قسمت خلفی باریک و نوک تیز شده و ساختار راس مانندی را با میانگین عرضی یک سانتی متر تشکیل می دهد (شکل ۱ و ۲). پس از باز کردن معده و تخلیه مواد غذایی، در سطح داخلی تعداد زیادی چین های طولی قطور مشاهده شد. در مجاورت محل ورود مری به معده با فاصله کمی در سمت راست آن، روده آغاز می شد که در این بخش ساختاری با ظاهر اسفنجی تر مانند مشاهده می گردد (شکل ۳- A).

سکوم های پیلوری: در حد فاصل اتصال روده و معده، سکوم های پیلوری قرار دارند. تعداد آن ها در تمامی نمونه ها ۸ عدد بوده که راس این ساختارها به سمت خلف و قاعده آن ها به سمت سر ماهی قرار دارد. سکوم های پیلوری در سمت راست و چپ و همچنین نزدیک به خط میانی حفره بطنی مشاهده شدند (شکل ۱ و ۲). بین کیسه صفرا و معده ۲ عدد سکوم پیلوری قرار داشت که یکی جانبی تر و دیگری داخلی تر بود. در سطح داخلی هر کدام از سکوم های پیلوری، چین های عرضی مشاهده شده و همه سکوم های پیلوری به بخش ابتدایی روده باز می شوند (شکل ۳- G). در پرده صفاقی اطراف سکوم های پیلوری، ساختارهای سفید رنگی مشابه پانکراس مشاهده گردند.



شکل ۳- ساختار سطح داخلی بخش های مختلف لوله گوارش در میش ماهی معمولی، A: مری و معده، B: معده، C: بخش ابتدایی روده، D: بخش دوم روده، E: بخش سوم روده، F: بخش انتهایی روده (رکتوم)، G: سکوم پیلوری، طول تمامی خطوط کنار تصاویر برابر با پنج میلی متر است.

1. Esophagus, 2. Stomach, 3. Pyloric sphincter like compartment.

(۲۳). معده در ماهی *Schilbe mystus* از نظر ماکروسکوپی به سه بخش کاردیا، بدنه و پیلور تقسیم می‌شود (۱۸). به طور کلی از نظر شکل، معده ماهیان دارای ۳ نوع اصلی است. در یک سری از ماهی‌ها مستقیم (I شکل)، در بعضی از ماهی‌ها سیفونی شکل (U یا J شکل) و در برخی هم ته کیسه ای (Y شکل) است (۲۵). در مطالعه‌ی حاضر، معده میس‌ماهی از نوع ته کیسه ای (Y شکل) بود.

سکوم‌های پیلوری به شکل کیسه‌های کوری در اطراف بخش ابتدایی روده در ماهیان استخوانی و برخی از ماهیان غضروفی مشاهده می‌شوند (۵ و ۱۵). Dutta و Hossain در سال ۱۹۹۶ تخمین زدند که ۶۰ درصد گونه‌های شناخته شده دارای سکوم‌های پیلوری هستند که تعداد، اندازه و شکل آن‌ها بسیار متفاوت می‌باشند. در این مطالعه مشاهده شد که تعداد سکوم‌های پیلوری در میس‌ماهی ۸ عدد است در حالی که در ماهی شوریده (*Otolithes ruber*) که در خانواده مشترکی با این ماهی قرار دارد تعداد آن‌ها ۵ عدد گزارش گردیده است. بعلاوه از نظر محل قرارگیری سکوم‌های پیلوری نیز در ماهی شوریده مشاهده شده که این ساختارها، هم به قسمت خلفی معده و هم به روده راه دارند (۱)، اما در میس‌ماهی این ساختارها در ابتدای روده تخلیه می‌شوند.

طول روده‌ها بسته به نوع تغذیه بسیار متفاوت است. ماهیان گوشت‌خوار دارای روده‌های کوتاه‌تری نسبت به ماهیان علف‌خوار می‌باشند. مخاط سطح داخلی روده در برخی از ماهی‌ها نسبتاً صاف است و در برخی دیگر حاوی چین‌های طولی یا چین‌هایی با آرایش مشبکو گاه‌ها به شکل پرز هستند (۱۰). روده ممکن است مستقیم، سیگموئید یا پیچ‌خورده باشد (۲۰). در مطالعه‌ی حاضر از نظر طول و شکل روده‌ها مشاهده شد که روده دارای طول کمی بوده و ظاهری سیگموئید دارد. در سطح داخلی تمامی بخش‌های مختلف روده چین‌های زیگ‌زاگی متعددی مشاهده شد.

در گونه‌هایی از ماهیان استخوانی از قبیل *Mugil cephalus*، *Ctenopharyngodon idella* و *Cyprinus carpio* در روده دو بخش پروگزیمال و دیستال مشاهده شده است (۸، ۲۶ و ۲۷). ماهی *Orthrias angorae* فاقد سکوم‌های پیلوری بوده و روده حلقوی شکل و در تمام طول خود دارای قطر یکسان گزارش گردیده است (۲۳). در مطالعه حاضر بر روی میس‌ماهی نیز قطر روده در تمام طول خود تقریباً ثابت بوده ولی در انتها کمی متسع می‌شد.

بر اساس مشاهدات انجام شده در میس‌ماهی معمولی می‌توان روده را به صورت کلی به سه بخش اصلی تقسیم نمود. بخش اول که با معده در ارتباط است و دارای دو قسمت می‌باشد؛ قسمت خمیده ابتدایی که مجرای کیسه صفرا به آن تخلیه می‌شود و سکوم‌های پیلوری با آن مرتبط هستند، قسمت دوم بخش اول روده ساختاری طولی دارد و به سمت خلف بدن امتداد می‌یابد. به صورت کلی بخش اول روده را می‌توان، روده نزولی نامید. بخش دوم روده بعد از خم خلفی آغاز می‌شود و در جهت میانی-بطنی نسبت به بخش اول، به سمت جلو حرکت می‌کند. بخش سوم روده بعد از خم قدامی قرار دارد که در سطح بطنی مجموعه گوارشی به سمت خلف حرکت می‌کند و قبل از تخلیه در کلوآک متسع شده و رکتوم را ایجاد می‌نماید.

کبد ماهی‌ها اندام نسبتاً بزرگی است. کبد در ماهی‌ها می‌تواند اندامی مجزا در بخش جلویی حفره شکمی باشد یا در برخی گونه‌ها (*Cyprinus*)

مشاهده شد. بخش انتهایی لوله گوارش در خلف حفره بطنی، کمی متسع شده که این ناحیه از نظر قوام بافتی نیز دارای دیواره شل‌تری می‌باشد. سطح داخلی بخش انتهایی به نسبت سایر بخش‌ها صافتر بوده با این حال چین‌های طولی کمی در آن مشاهده می‌گردد (شکل ۳-F).

کبد: کبد دارای سه لوب اصلی بوده که شامل لوب راست، لوب چپ و لوب میانی می‌باشند. لوب راست از لوب چپ به طور قابل توجهی کوچکتر دیده می‌شود. کیسه صفرا ساختاری هلالی شکل و کشیده داشته که راس آن به سمت خلف قرار گرفته است. طحال بلافاصله پس از کیسه صفرا و در خلف آن مشاهده گردیده که نسبت به کیسه صفرا بیشتر به خط میانی متمایل است. کیسه صفرا توسط لوب راست به طور کامل پوشانده نشده است. لوب راست بیشتر در مجاورت بخش خمیده ابتدایی روده قرار گرفته است. کیسه صفرا و طحال بیشتر در مجاورت قسمتی از روده مشاهده می‌گردند که بعد از بخش خمیده ابتدایی روده، به سمت خلف امتداد می‌یابد. مجرای تخلیه کیسه صفرا در زیر لوب راست کبد قرار گرفته که دقیقاً به ابتدای روده (بخش خمیده اولیه) باز می‌گردد. لوب چپ نیز که از لوب راست بزرگتر است در کنار معده قرار داشته و طول آن تقریباً با طول معده برابر می‌باشد. هر دو لوب راست و چپ کبد دارای یک قسمت خمیده جلویی و یک قسمت طولی خلفی بوده که بخش طولی سمت چپ طولی‌تر می‌باشد و لوب میانی کبد نیز بموازات سطح تحتانی مری قرار دارد (شکل ۱ و ۲).

بحث و نتیجه‌گیری

مری قسمت کوتاهی از لوله گوارشی با دیواره ضخیم می‌باشد که متصل کننده حلق به معده است (۱۰، ۲۰ و ۲۲). با توجه به تفاوت‌های مشاهده شده در سطح داخلی مری در این مطالعه می‌توان گفت که مری در میس‌ماهی دارای دو بخش قدامی و خلفی است. سایر محققین به وجود مری دو بخشی در ماهیان گوشت‌خوار (*Clarias gariepinus*) و مری یک بخشی در ماهیان گیاه‌خوار (*Boops salpa* و *Ctenopharyngodon idella*) و همه چیزخوار (*Liza aurata*) اشاره کرده‌اند (۱۱). در برخی از ماهی‌ها سطح داخلی مری حاوی دندان یا ته‌کیسه‌هایی می‌باشد (۲۰).

اتصال مری و معده در ماهی‌ها از نظر آناتومی به استثنای الاسمورانش‌ها که دارای دریچه مری-معده‌ای هستند، مشخص نیست (۲۵). معده در ماهیان دارای شکل‌های بسیار متنوعی است و حدود ۱۵ درصد از ماهیان (خانواده‌های *Cyprinidae*، *Labridae*، *Gobiidae*، *Scaridae*، *Cyprinodontidae*) فاقد معده هستند و مری بلافاصله به روده متصل می‌شود (۱۰، ۲۶ و ۲۷). معده در میس‌ماهی معمولی ساختاری استوانه‌ای شکل دارد که در بخش خلفی دارای راس مشخصی می‌باشد. بر اساس شیوه قرارگیری و مجاورت معده می‌توان برای آن بخش‌های مختلفی را در نظر گرفت. از جمله محل تخلیه مری به معده که می‌توان آن را کاردیا نامید، انتهای خلفی معده که دارای قطر کمتری است را می‌توان راس معده نامید و بخشی از معده که روده از آن آغاز می‌شود را می‌توان ناحیه پیلوری نامید که یک ساختار اسفنگتری شکل نیز در این ناحیه قرار دارد. ناحیه پیلوری در سمت راست کاردیا مشاهده می‌گردد.

بر اساس مطالعات انجام شده توسط *Suíçmez* و *Ulus* در معده ماهی *Orthrias angorae* (گوشت‌خوار) چین‌های ناحیه کاردیا شبکه مانند بود

349-359.

5. Buddington, R. K., and Diamond, J. 1987. Pyloric caeca of fish: a "new" absorptive organ. *American Journal of Physiology*. 252, G65-G76.

6. Cataldi E., Cataudella S., Monaco G., Rossi A., Tancioni L. 1987. A study of the histology and morphology of the digestive tract of the sea-bream, *Sparus aurata*. *Journal of Fish Biology*. 30: 135-145.

7. Clarke A. J., Witcomb D. M. 1980. A study of the histology and morphology of the digestive tract of the common eel (*Anguilla anguilla*). *Journal of Fish Biology*. 16: 159-170.

8. El-bakary, N. E. R. and El-cammal, H. L. 2010. Comparative histological, histochemical and ultrastructural studies on the proximal intestine of Flathead Grey Mullet (*Mugil cephalus*) and sea bream (*Sparus aurata*). *World Applied science Journal* 8 (4): 477-485.

9. Faccioli, C.K., Chedid, R.A., Bombonato, M.T.S., Vicentini, C.A. & Vicentini, I.B.F. 2014. Morphology and histochemistry of the liver of Carnivorous fish *Hemisorubim platyrhynchos*. *International Journal of Morphology*, 32(2): 715-720.

10. Genten, F., Terwinghe, E. and Danguy, A. 2009. Atlas of Fish Histology. Science publishers, Enfield, USA, PP: 75-98.

11. Gentile R, Abbate F, di Summa A, Germanà GP, Vita G, Germanà G, Passantino GF 1993. Comparative anatomo-microscopic observations on the esophagus of teleosts with different feeding habits. *Bollettino della Società italiana di biologia sperimentale*, 69(3):137-44.

12. Griffiths M.H. and Heemstra P.C. 2000. A contribution to the taxonomy of the marine Fish of Kuwait. *Marine Sciences*. Vol. 9, P:65.

13. Grosh, A and Das, KM. 1987. Morphohistology of the digestive tract of a mullet, *Liza parsia* (Ham) in relations to its food habits. *Journal of Indian society of coastal agricultural research*, 5: 437-444.

14. Hossain, A. M., and Dutta, H. M. 1996. Phylogeny, ontogeny, structure and function of digestive tract appendages (caeca) in teleost fish. In *Fish Morphology. Horizon of New Research* (J. S. Datta Munshi and H. M. Dutta, eds), pp. 59-76.

15. Jacobshagen, E. 1937. Darmsystem. Mittel und Enddarm. Rumpfdarm. In: *Handbuch der Vergleichende Anatomie der Wirbeltiere* (E. Bolk, E. Gorppert, Kallius and W. Lubosch, eds), Urban & Schwarzenberg, Berlin, pp. 563-724.

16. Martin T. J., Blaber S. J. M. 1984. Morphology and histology and of the alimentary tracts of Ambassidae (Cuvier) (Teleostei) in relation to feeding. *Journal of Morphology* 182: 295-305.

17. Murray, HM; Wright, GM and Goff, GP. 1996. A comparative histological and histochemical study of the post-gastric alimentary

دارای زوائدی باشد که در طول حفره شکمی همراه با مزانتز کشیده شده اند (۲۰ و ۲۷). در برخی گونه‌ها (*Otolithes ruber*) کبد با پانکراس اندام واحدی را ایجاد می‌کند که به آن هیپاتوپانکراس می‌گویند (۲ و ۳). در برخی گونه‌ها (*Trichomycterus brasiliensis*) پانکراس به صورت منتشر در اطراف سکوم‌های پیلوری و روده‌ها دیده می‌شود (۱۹). کبد در ماهی *Trichomycterus brasiliensis* فاقد لوب بندی مشخصی است و در بخش ابتدایی حفره سلومی و تحتانی مری قرار دارد (۱۹). کبد در ماهی *Oreochromis niloticus* و *Hemisorubim platyrhynchos* دارای دو لوب راست و چپ است که لوب چپ بزرگ‌تر بوده و تقریباً در تمام طول حفره شکمی قرار دارد. کیسه صفرا در میش‌ماهی، در مجاورت لوب راست کبد قرار دارد. در ماهی *Oreochromis niloticus* گرد و *Hemisorubim platyrhynchos* مشابه نمونه مورد مطالعه، کشیده می‌باشند (۹ و ۲۴). برخلاف میش‌ماهی در مطالعه‌ای که در مورد کپور علفخوار انجام شده است بیان شده که لوبراست بزرگتر از لوب چپ می‌باشد (۲۶).

بر اساس این مطالعه و مقایسه نتایج با سایر مقالات می‌توان به این صورت نتیجه‌گیری کرد که در این ماهی مری بسیار کوتاه و دارای دو بخش قدامی و خلفی از دید ماکروسکوپی است. معده ساختاری بزرگ و طویل است که می‌توان برای آن سه قسمت اصلی در نظر گرفت. سکوم‌های پیلوری ۸ عدد هستند که در سطح داخلی دارای چین‌های عرضی می‌باشند. به طور کلی روده دارای سه قسمت روده نزولی، صعودی و انتهایی است. بعلاوه در مورد کبد نیز که دارای دو لوب راست و چپ می‌باشد، لوب چپ بزرگتر بوده و کیسه صفرا در سطح احشایی لوب راست مشاهده می‌گردد.

در این مطالعه ویژگی‌های مورفولوژیک بخش‌های مختلف لوله گوارش و ساختارهای همراه آن مورد بررسی قرار گرفت، که پیشنهاد می‌شود برای تکمیل اطلاعات، این ساختارها از نظر بافت شناسی نیز مورد مطالعه قرار گیرند.

تشکر و قدردانی

از همکاری دانشگاه علوم دریایی خرمشهر به ویژه جناب آقای دکتر عبدی و آقای عبدالخالق دحلوی تشکر و قدردانی می‌گردد.

منابع مورد استفاده

1. Abdi, R. 2007. Study of histomorphology of digestive tract and accessory digestive glands in snapper kob (*Otolithes ruber*). Tehran University. Tehran, Iran.
2. Abdi, R., sheibani, M. T. and Adibmoradi, M. 2008. Histological and histochemical study of liver and pancreas in adult *Otolithes ruber* In Persian Gulf. *Fish Biology Congress Abstracts*, USA P: 2.
3. Abdi, R., Sheibani, M. T., Adibmoradi, M., Sharifpour, E. 2008. Histological study of liver and pancreas in adult *Otolithes ruber* in Bushehr, Iran. *Iranian scientific fisheries journal*. Vol 15. No 6. Pp: 87-96.
4. Boglione, C; Bertolin, B; Russiello, M and Cataudella, S. 1992. Embryonic and larval development of thicklipped mullet (*Chelonla brosus*) under controlled reproduction conditions. *Aquaculture*. 101:

- canal from three species of pleuronectids, the Atlantic halibut, the Yellowtail flounder and the Winter flounder. *Journal Fish Biology*. 48: 187- 206.
18. Naguib, S. A. A. El-Shabaka, H. A. and Ashour, F. 2011. Comparative Histological and Ultrastructural Studies on the Stomach of *Schilbe mystus* and the Intestinal Swelling of *Labeo niloticus*. *Journal of American Science*. 7(8): 251-263.
19. Oliveira-Ribeiro, C. A. and Fanta, E. 2000. Microscopic morphology and histochemistry of the digestive system of a tropical freshwater fish *Trichomycterus brasiliensis* (Lutken) (Siluroidei, Trichomycteridae). *Revista Brasileira de Zoologia*. 17 (4): Pp: 953-971.
20. Robert, J. R. 2012. Fish pathology. Wiley-Blackwell publishing Ltd, Uk, 4th ed pp:22-24, 67-70.
21. Shekari, M., Savari, A., Ghofleh Maramazi, J., Eskandari, Gh., Ronagh, M.T., Hashemi, A., Darvish Bastami, K., Sinaie, M., and Kashi, M.T. 2010. Reproduction and feeding biology of Madagascar Meager (*Argyrosomus hololepidotus*) from Khuzestan coastal waters. *Journal of Fisheries Iran*. 19 (2): 67-76.
22. Stoskopf, M.K. 1993. Fish Medicine. W. B. Saunders. Co. Philadelphia, PP: 9-11.
23. Suıçmez, M., Ulus, E. 2005. A study of the anatomy, histology and ultrastructure of the digestive tract of *Orthrias angorae* Steindachner, 1897. *Folia Biologica (Krakow)*. 53: 95-100.
24. Vicentini, C. A.; Franceschini-Vicentini, I. B.; Bombonato, M. T. S.; Bertolucci, B.; Lima, S. G. & Santos, A. S. 2005. Morphological study of the liver in the teleost *Oreochromis niloticus*. *International Journal of Morphology*., 23(3):211-216.
25. Wilson, J. M. and Castro, L. C. F. 2011. Morphological diversity of the Gastrointestinal tract in fishes. *Fish physiology*, (10)03001-3.
26. Zehtabvar, O., Tootian, Z., K. Amirkolaie, A., Davudypoor, S., Shadi Mazdaghani, M.. 2011. Anatomical study of the digestive tract of grass carp (*Ctenopharyngodon idella*). *Veterinary issue (Pazhohesh and sazandegi)*, No 93, 45-51.
27. Zehtabvar, O., Tootian, Z., Sadeghinejad, J., Keramat-Amirkolaie, A., Mohammad Shah Ali, S., ShadiMazdaghani, M. 2015. Morphologic and morphometric study of digestive tract and accessory glands of *Cyprinus carpio*. *Veterinary issue (Pazhohesh and sazandegi)*, No 106, 43-49.

