

## مطالعه هیستوپاتولوژیک ماهیان مید (*Liza klunzingeri*) سواحل بندرعباس مشکوک به بیماری نکروز عصبی ویروسی

• امید کوهکن

گروه زیست شناسی دریا، دانشکده علوم دریایی، دانشگاه دریانوردی و علوم دریایی چابهار

• رحیم عبدی (نویسنده مسئول)

گروه زیست شناسی دریا، دانشکده علوم دریایی، دانشگاه علوم و فنون دریایی خرمشهر، خوزستان، ایران

• سیدجلیل ذریه زهرا

موسسه تحقیقات شیلات ایران، تهران، ایران

• عبدالعلی موحدی نیا

گروه زیست شناسی دریا، دانشکده علوم دریایی،

دانشگاه علوم و فنون دریایی خرمشهر، خوزستان، ایران

• عیسی شریف پور

موسسه تحقیقات شیلات ایران، تهران، ایران

تاریخ دریافت: آذر ۹۲ تاریخ پذیرش: مهر ۹۴

Email: abdir@kmsu.ac.ir



### چکیده

ماهی مید یا گاریز یکی از گونه‌های مهم تجاری و اقتصادی در خلیج فارس به شمار می‌آید. در این تحقیق به منظور بررسی احتمال بیماری ویروسی نکروز عصبی در ماهیان مید *Liza klunzingeri* انجام گرفت نمونه‌ها از ماهیان در سواحل بندرعباس که به روش هیستوپاتولوژیک و تعداد ۱۵۰ قطعه تهیه گردید. پس از فیکس کردن نمونه‌ها در محلول بوئن فیکس و انجام مراحل بافت‌شناسی، مقاطع ۵  $\mu\text{m}$  تهیه و توسط هماتوکسیلین و ائوزین رنگ آمیزی گردید. علاوه بر علائم بالینی بیماری، مطالعات میکروسکوپی بوضوح نشان دهنده صدمات مغزی (نکروز و واکوئولاسیون) در سطح وسیعی از مغز بود. در شبکه چشم نیز در برخی نمونه‌ها واکوئولاسیون در لایه دانه‌دار دیده شد. مشاهده علائم آسیب شناسی در ماهیان مورد آزمایش احتمال ابتلای ماهیان گاریز به این بیماری را نشان داد.

کلمات کلیدی: نکروز عصبی ویروسی، *Liza klunzingeri*، بتانوداویروس، سیستم عصبی مرکزی، واکوئولاسیون

- Veterinary Journal (Pajouhesh & Sazandegi) No 112 pp: 102-109

Histopathological study of maid fish (*Liza klunzingeri*) in Bandar Abbas Coast line suspected to Viral Nervous Necrosis

By: Kohkan, O., Department of Marine Biology, Faculty of Marine Science, Chabahar Maritime University.; Abdi, R., (Corresponding Author), Department of Marine Biology, Faculty of Marine Science, Khorramshahr University of Marine Science and Technology, Khorramshahr, Iran.; Zorrieh Zahra, S.J., Iranian Fisheries Research Organization (IFRO), Tehran, Iran.; Movahedinia, A., Department of Marine Biology, Faculty of Marine Science, Khorramshahr University of Marine Science and Technology, Khorramshahr, Iran.; Sharifpour, E. Iranian Fisheries Research Organization (IFRO), Tehran, Iran.

Email: abdir@kmsu.ac.ir

Received: November 2013 Accepted: September 2015

Maid is one of the most important economic species in Persian Gulf. In this research For histopathological study of Viral Nervous Necrosis (VNN) in moribund *Liza klunzingeri* in Bandar Abbas, 150 samples were prepared. The samples were fixed in Bouin's fixative. After tissue processing, 5µm sections were stained with haematoxylin and eosin. In addition to clinical signs, microscopic observations showed histopathological damages in a widespread the brain (necrosis & vacuolation). Likely vacuolation observed in granular layer of retina. Histopathological study of infected fish indicated likely VNN disease.

Key words: Viral Nervous Necrosis, *Liza klunzingeri*, Betanodavirus, Central Nervous System, Vacuolation

#### مقدمه

گونه کفال ماهیان دارای ارزش غذایی بسیار بالایی بوده و برای مصرف خوراکی بسیار مناسب می‌باشند. یکی از اعضای این خانواده ماهی مید (گاریز) می‌باشد که از گونه‌های مهم تجاری و اقتصادی در خلیج فارس به شمار می‌آید (Kashi et al., 2008). زیستگاه این ماهی در خلیج فارس، دریای عمان و اقیانوس هند بوده و در مناطق گرمسیری و از خلیج فارس تا هند به سر می‌برد (Fao, 2012). همچنین میزان صید بالایی از این ماهی در مناطق مختلف خلیج فارس بخصوص سواحل شرقی خوزستان (هندیجان - بحرکان) گزارش شده است (Kashi et al., 2008). بنابر آخرین آمار رسمی اداره دفتر طرح و توسعه شیلات ایران، میزان صید این ماهی در سال ۱۳۸۲ به بیش از ۷۷۴۳ تن رسید (Manual of fisheries information, 2009). بیماری ویروسی نکروز عصبی، که معادل انسفالوپاتی و رتینوپاتی واکوئوله شونده می‌باشد، یکی از مهم‌ترین بیماری‌های ماهیان استخوانی محسوب می‌گردد و در سراسر جهان میزان بالایی از مرگ و میر را باعث می‌شود (Maltese & Bovo, 2007). در حال حاضر این بیماری از چهل گونه ماهیان مختلف آب‌های جهان گزارش شده و علاوه بر این تعداد بیش از هفتاد گونه بدون اینکه علائم بالینی از خود نشان دهند تحت تأثیر این ویروس قرار می‌گیرند (Hick et al., 2010). از گونه‌های مهم که به این بیماری در سایر نقاط دنیا مبتلا شده و توسط محققین مختلف به آن پرداخته شده است می‌توان به باس دریایی (*Dicentrarchus labrax*)، هامور ماهیان (Serranidae) و طوطی ماهیان (Scaridae) اشاره کرد (Maltese & Bova, 2007). اولین بار این بیماری در سال ۱۹۸۸ توسط Bellance گزارش شده است که طی آن تلفات عمده‌ای در جزایر مارتینیک

فرانسه ثبت شده و باعث مرگ لاروها و ماهیان جوان در باس دریایی (*Dicentrarchus labrax*) پس از هج گردید. با این حال Campbell نیز در سال ۱۹۸۷ تلفات گروهی را در باراموندی گزارش کرده که به دلیل آلودگی به این ویروس بوده است (Kokawa et al., 2008). همچنین این دانشمندان گزارش کردند که ماهیان مبتلا علائمی بالینی از قبیل شنای نامتعارف و ماریچی، حرکات دارت مانند، گیجی، کم اشتها، لاغری مفرط، تورم کیسه شنا، برگشتن روی شکم و شناور روی آب (Belly up)، خونریزی‌های زیر جلدی را نشان می‌دهند (Zafran et al., 1998). بررسی‌های آزمایشگاهی گاهی اوقات همراه خونریزی احشایی، تورم احشا، طحال، کبد و تورم شدید کیسه شنا می‌باشد. با مطالعات میکروسکوپیک علایم اصلی که پاتوژنومیک این بیماری نیز محسوب می‌شود یعنی واکوئولاسیون مغز، چشم و نخاع مشاهده می‌گردد. در واقع سیستم عصبی مرکزی هدف اصلی این ویروس است (Kokawa et al., 2008; Oh et al., 2002; Parameswaran et al., 2008). حالات واکوئولاسیون در مغز به گونه‌ای است که بسیار مشابه جنون گاوی می‌باشد. ماهیان مبتلا علائم عصبی شدیدی نشان می‌دهند عبارتی دچار جنون می‌شوند. عامل ایجادکننده این بیماری بتانوداویروس از خانواده نوادوپریده (Betanodaviridae) می‌باشد. جنس بتانوداویروس شامل ۵ گونه بوده و ماهیان را تحت تأثیر قرار می‌دهد (Nylund et al., 2008). با توجه به بروز تلفات شدید ماهیان گاریز (مید) در سواحل بندرعباس که مشکوک به بیماری نکروز عصبی ویروسی بوده و علائم این بیماری را نشان می‌دادند. هدف از این تحقیق مطالعه و بررسی احتمال نکروز عصبی ویروسی در ماهیان گاریز با مطالعات هیستوپاتولوژیک بوده است که طی مطالعه اخیر به آن پرداخته شده است.

## مواد و روش‌ها نمونه برداری

نمونه برداری بلافاصله با دریافت گزارش تلفات، از ماهیان در حال مرگ و ماهیان مشکوک در سواحل بندرعباس بین محدوده اسکله شیلات و گلشهر انجام گرفت. تعداد ۱۵۰ نمونه تهیه و به ماده تثبیت کننده بوئن انتقال داده شد. تعدادی ماهی پس از بررسی ظاهری و ثبت اطلاعات، از ناحیه شکمی برش داده شدند و به محلول بوئن منتقل گردید.

## بررسی هیستوپاتولوژیک

مغز و چشم ماهیان جداسازی شده و در محلول بوئن تثبیت شد و پس از انجام مراحل مختلف پاساژ بافتی، قالب گیری شده و در نهایت برش‌های ۵ میکرونی از بافت‌های مورد نظر تهیه گردید. مقاطع بافتی پس از رنگ آمیزی هماتوکسیلین و ائوزین در زیر میکروسکوپ نوری مورد مطالعه قرار گرفتند.

## نتایج علائم بالینی

ماهیان مید مورد مطالعه اغلب در یک محدوده سنی از لحاظ اندازه و سبب قرار داشته محدوده طولی اکثر ماهیان ۸ الی ۱۸ سانتی متر و وزن آن‌ها نیز ۱۵ تا ۲۰ گرم بود. رنگ پریدگی و تغییر رنگ در پوست، شمای به پشت و حالت‌های غیر عادی، پرخونی در نواحی شکمی و بر روی سرپوش آبششی، قاعده دهان و انتهای بخش قدامی و تحتانی بدن، قاعده باله‌های سینه‌ای و باله دمی مشاهده شد (شکل ۱). محوطه بطنی تمامی ماهیان هیچگونه حالت غیرطبیعی را نشان نمی‌داد.

## مطالعات هیستوپاتولوژیک

مطالعه مقاطع تهیه شده از مغز و چشم ماهیان مید نشان دهنده میزان قابل توجهی از واکوئولاسیون بود. در بررسی هیستوپاتولوژیک ماهیان، هم نکروز و هم واکوئولاسیون در هر دو بافت چشم و مغز مشاهده گردید. در ماده خاکستری مغز نواحی گسترده واکوئولاسیون ایجاد یک حالت اسفنجی کرده بود (شکل ۲). میزان صدمات از ماهی تا ماهی دیگر متفاوت بود. همچنین صدمات در تمام مغز پراکنده بوده و در تمامی لایه‌های مغزی قابل مشاهده بود اما شدت این ضایعات بویژه در لایه هسته‌دار بیشتر بود (شکل ۲). سلول‌های عصبی در حال نکروز در مغز دارای هسته پیکنوتیک بودند. برخی دچار مرز نشینی شده بودند (شکل ۳). التهاب و پرخونی در اکثر لایه‌های مغزی و در تمامی نمونه‌ها مشاهده گردید (شکل ۴).

واکوئولاسیون در تمامی نواحی سیستم عصبی مرکزی حتی در مخچه نیز دیده می‌شود، البته در مخچه تمرکز این واکوئول‌ها بیشتر در لایه ذره‌ای (Molecular) است (شکل ۵). پرخونی بیشتر بصورت رگه‌های خون در مغز و مخچه دیده شد (شکل ۶). ضایعات در چشم در مقایسه با مغز از شدت و گستردگی کمتری برخوردار بودند. تعداد واکوئول‌های چشمی کمتر به نظر می‌رسید (شکل ۷). نکروز و واکوئولاسیون مشاهده شده در لایه گرانولار چشم (لایه هسته‌دار شبکیه) در مقایسه با لایه‌های اطراف بسیار بیشتر بوده و در لایه‌های اخیر به ندرت واکوئول مشاهده گردید (شکل ۷).

## بحث و نتیجه گیری

مشاهداتی که در این تحقیق دیده شد از جمله غیرطبیعی بودن رنگ

بدن خونریزی سطحی، شناور بودن روی آب و حالت شنای ماریچی نتایجی است که توسط سایر محققان در گونه‌های مختلف ماهی گزارش شده است که در نهایت موفق به جداسازی ذرات بتانوداویروس در آن‌ها شده اند (Glazebrook et al., 1990; Yoshikoshi & Inoue, 1990; Munday & Nakai, 1997; Azad et al., 2005; Azad et al., 2006a,b). اتساع بیش از حد کیسه شنا در گونه‌های مختلف در مرحله لاروی دیده شده است (Breuil et al., 1991; Munday et al., 1992). علایمی همچون شنای نامتعارف، بی‌اشتهایی و سقوط به کف در اندونزی نیز گزارش شده است (Zafran et al., 1998). در ماهیان مید در برخی نمونه‌ها نواحی تیره رنگ در پوست سر، از جمله ناحیه مشرف به مغز، همراه با صدمه آرواره‌ها، قرمزی نواحی اطراف سر و سرپوش آبششی مشاهده شد. منشأ احتمالی این خونریزی‌ها ضربه ای بوده و در نتیجه عدم توانایی کنترل خود به شدت به سطوح مختلف برخورد می‌کنند. نتایج مشابه در چندین مورد گزارش شده است (Sweetmann et al., 1996; Borghesan et al., 2003). علایم عصبی و رفتاری مشاهده شده و حتی اتساع کیسه شنا به نظر می‌رسد نتیجه مستقیم ضایعات ایجاد شده در مغز باشند و ماهی با ایجاد این ضایعات کنترل بر عملکرد خود نداشته و رفتارهای غیرطبیعی از خود نشان می‌دهد. از مهم‌ترین شاخص‌های آلودگی به بتانوداویروس هیستوپاتولوژی می‌باشد (Azad et al., 2005). بطوری که در مطالعات هیستوپاتولوژیک این بیماری در ماهیان آب شور مبتلا به VNN با بروز واکوئولاسیون در سیستم عصبی مرکزی و شبکیه چشم مشخص می‌شود (Munday et al., 2002) بنابراین تشخیص اولیه این بیماری با مطالعه هیستوپاتولوژیک چشم و مغز ماهی انجام می‌پذیرد (Maltese & Bovo, 2007). همانند سایر مطالعات انجام پذیرفته در مطالعات میکروسکوپی اخیر ماهیان مبتلا واکوئولاسیون و حفره حفره شدن مغز و چشم را نشان دادند (Glazebrook et al., 1990; Munday & Nakai, 1997; Azad et al., 2005). واضح‌ترین ضایعه مشاهده شده در این ماهیان نیز که در اکثر ماهیان مبتلا مشاهده شد واکوئولاسیون و نکروز بود. واکوئولاسیون شدید و پراکنده در ماده سفید و خاکستری و نکروز در مغز، طناب نخاعی و چشم نتیجه بررسی هیستوپاتولوژیک Azad و همکاران در سال ۲۰۰۵ بود که روی ماهیان باس دریایی آسیایی (*L. calcalifer*) دارای علایمی چون بیحالی و کم‌تحریکی، شنای چرخشی و تغییر پیگمانتاسیون انجام پذیرفت. سلول‌های عصبی در حال نکروز در مغز و چشم دارای هسته پیکنوتیک بودند، برخی دچار مرز نشینی شده بودند. نتایج مشابه در تحقیقات Azad و همکاران در سال ۲۰۰۶ نیز به دست آمده است. Yoshikoshi و Inoue (۱۹۹۰) نیز پیکنوز را در طناب نخاعی گزارش کرده است. ضایعات نکروتیک در چشم در مقایسه با مغز از شدت و گستردگی کمتری برخوردار بودند که می‌تواند به علت جوان بودن ماهیان مبتلا باشد. حساسیت بیشتر ماهیان جوان نسبت به ماهیان بزرگتر در گونه‌های زیادی گزارش شده است (Johansen et al., 2002). تعداد و اندازه واکوئول‌های ایجاد شده به گونه ماهی مبتلا و خصوصاً به سن ماهی بستگی دارد. بیشتر صدمات در لاروها و ماهیان جوان در سیستم عصبی مرکزی دیده می‌شود (Glazebrook et al., 1990; Breuil et al., 1991) و در ماهیان با سن بیشتر ضایعات چشمی افزایش می‌یابد (Zorriehzaha et al., 2010). علاوه بر این التهاب و پرخونی مغز در اکثر ماهیان دارای علایم مشاهده گردید که می‌توان گفت التهاب به عنوان پاسخ ثانویه به این

myelitis among turbot associated with a picornavirus-like agent. *Disease of Aquatic Organisms* 10: 65-70.

5. Borghesan, F., Selli, L., Manfrin, A., Mutinelli, F., Qualtieri, K., Ormelli, S. and Bovo, G., 2003. Winter outbreak of viral encephalo-retinopathy in farmed seabass (*Dicentrarchus labrax*). *Ittiopathologia* 36: 15-23.

6. Breuil, G., Bonami, J.R., Pepin, J.F. and Pichot, Y., 1991. Viral infection (picorna-like virus) associated with mass mortalities in hatchery reared seabass (*Dicentrarchus labrax*) larvae and juveniles. *Aquaculture* 97: 109-116.

7. Comps, M., Pepin, J.F., and Bonami, J.R., 1994. Purification and characterization of two fish encephalitis viruses (FEV) infecting *Lates calcarifer* and *Dicentrarchus labrax*. *Aquaculture* 123: 1-10.

8. Fishbase. 2012. Available from: <http://fishbase.org/summary/Liza-klunzingeri.html>.

9. Food and Agriculture Organization (FAO). 2012. Database. Available from: [www.fao.org/fi/website/MultiQueryAction.do](http://www.fao.org/fi/website/MultiQueryAction.do).

10. Furusawa, R., Okinaka, Y. and Nakai, T., 2006. Betanodavirus infection in the freshwater model fish medaka (*Oryzias latipes*). *General Virology* 87: 2333-2339.

11. Glazebrook, J.S., Heasman, M.P. and De Beer, S.W. 1990. Picorna-like viral particles associated with mass mortalities in larval barramundi, *Lates calcarifer*. *Fish Disease* 13: 245-249.

12. Grotmol, S., Totland, G.K. and Kryvi, H., 1997. Detection of a nodavirus-like agent in heart tissue from reared Atlantic salmon *Salmo salar* suffering from cardiac myopathy syndrome (CMS). *Disease of Aquatic Organisms* 29: 79- 84.

13. Hegde, A., Lam, T.J. and Sin, Y.M., 2005. Immune response of freshwater fish, guppy, *Poecilia reticulata* and gouramy, *Trichogaster trichopterus* recombinant coat protein of *Epinephelus tauvina* nervous necrosis virus. *Aquaculture* 249: 77- 84.

14. Hick, P., Tweedie, A. and Whittington, R., 2010. Preparation of fish tissues for optimal detection of betanodavirus. *Aquaculture* 310: 20-26.

15. Johansen, R., Ranheim, T., Hansen, M.K., Taksdal, T. and Totland, G.K., 2002. Pathological changes in juvenile Atlantic halibut *Hippoglossus hippoglossus* persistently infected with nodavirus. *Disease of Aquatic Organisms* 50: 161-169.

16. Kashi, M., Hashemi, A., Safikhani, H., 2008. Study of some growth characteristics of Klunzingeri Mullet (*Liza klunzingeri*) in the Coastal of Khuzestan, *Journal of Fishery* 2: 35-43.

17. Kokawa, Y., Takami, I., Nishizawa, T. and Yoshimizu, M., 2008. A mixed infection in sevenband grouper *Epinephelus septemfasciatus* affected with viral nervous necrosis (VNN). *Aquaculture* 284: 41-45.

بیماری ممکن است بروز کند، نتایج مشابه توسط Glazebrook و همکاران (۱۹۹۰) گزارش شده است، وی در تحقیقات خود در تمامی نمونه‌های دارای علائم ضایعات مغزی، التهاب و پرخونی را مشاهده کرد (Glaze- brook et al., 1990). تعدادی از محققین خونریزی و صدمات عروق مغزی و پرخونی را گزارش کرده‌اند (Le Breton et al., 1997). در نمونه‌های مورد مطالعه خونریزی مشاهده نشد که احتمالاً بستگی به گونه ماهی دارد. Munday و همکاران (۱۹۹۲) ثابت کردند که بین تلفات سنگین بعد از هج در باس دریایی آسیایی با ضایعات واکوتولاسیون در مغز و چشم رابطه مستقیم وجود دارد، بطوری‌که در تمام ماهیان تلف شده واکوتولاسیون در این بافت‌ها دیده شد. نتایج مشابه در این بررسی نیز حاصل شده و در تمام نمونه‌های مبتلای مورد مطالعه واکوتولاسیون مغز و چشم مشاهده گردید. از روی این مشاهدات ما نتیجه گرفتیم که در ماهی مید بروز علائم عصبی و شنای غیرطبیعی همراه است با شکل‌گیری صدمات آشکار مغزی و چشمی. نکروز عصبی و واکوتولاسیون نشان‌دهنده محل‌های تکثیر و بیماری‌زایی سلولی ویروس است (Grotmol et al., 1997) و بروز علائم پاتولوژیک پس از تکثیر ویروس در بافت هدف اتفاق خواهد افتاد (Furusawa et al., 2006). به عبارتی همیشه تکثیر ویروس همراه با بروز علائم بالینی نیست اما بروز علائم بالینی پس از تکثیر ویروس رخ می‌دهد بنابراین مشاهده علائم بالینی می‌تواند بصورت غیرمستقیم نشان‌دهنده وجود ویروس باشد. ایجاد واکوتول‌ها به دلیل تکثیر ویروس در سلول و در نتیجه تخریب سیتوپلاسم و هسته و در نهایت نکروز سلول می‌باشد. در مطالعه Azad و همکاران (۲۰۰۶) که روی ماهی باس دریایی با علائمی از جمله عدم تحریک پذیری، کاهش اشتها و شنای ناهماهنگ مشاهده گردید، تجزیه فیبروئیدها مشاهده گردید. بنابراین علت احتمالی ایجاد نکروز و واکوتولاسیون از هم پاشیدن ساختار سلولی و تجزیه کامل رشته‌های فیبروئید سلول‌های عصبی است. این تحقیق نشان داد که علت مرگ و میر ماهیان گاریز در سواحل بندر عباس با توجه به مستندات حاصل از بررسی‌های هیستوپاتولوژیک در این ماهیان بیماری نکروز عصبی ویروسی بوده است.

#### منابع مورد استفاده

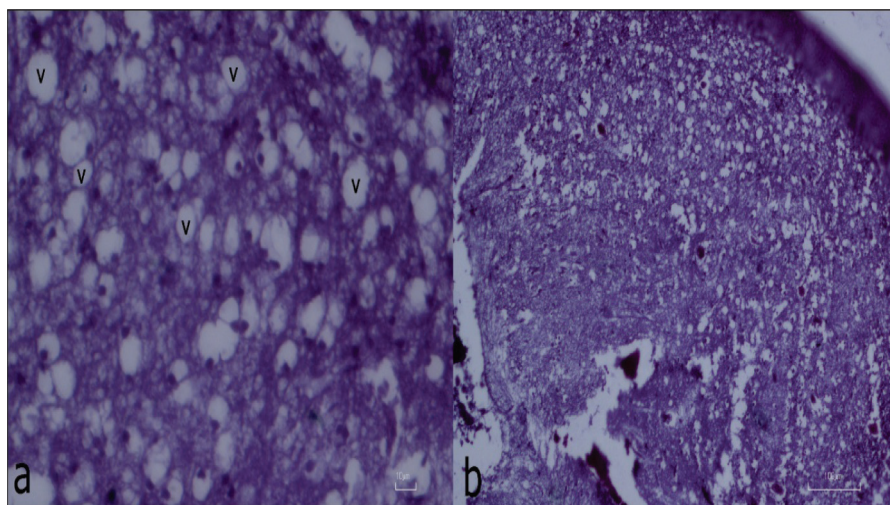
1. Azad, I.S., Jithendran, K.P., Shekhar, M.S., Thirunavukkarasu, A.R. and De la Pena, L.D., 2006a. Immunolocalization of nervous necrosis virus indicates vertical transmission in hatchery produced Asian sea bass (*Lates calcarifer*) a case study. *Aquaculture* 255: 9-47.
2. Azad, I.S., Shekhar, M.S., Thirunavukkarasu, A.R., Poornima, M., Kailasam, M., Rajan, J.J.S., Ali, S.A., Abraham, M. and Ravichandran, P., 2005. Nodavirus infection causes mortalities in hatchery produced larvae of *Lates calcarifer*: first report from India. *Disease of Aquatic Organisms* 63: 113-118.
3. Azad, I.S., Shekhar, M.S., Thirunavukkarasu, A.R. and Jithendran, K.P. 2006b. Viral nerve necrosis in hatchery-produced fry of Asian seabass *Lates calcarifer*: sequential microscopic analysis of histopathology. *Disease of Aquatic Organisms* 73: 123-130.
4. Bloch, B., Gravningen, K. and Larsen, J.L., 1991. Encephalo-

18. Le Breton, A., Grisez, L., Sweetman, J. and Ollevier, F., 1997. Viral nervous necrosis (VNN) associated with mass mortalities in cage reared seabass, *Dicentrarchus labrax*. *Fish Disease* 20: 145-151.
19. Maltese, C. and Bovo, G., 2007. Monografie Viral encephalopathy and retinopathy. *Ittiopatologia* 4: 93-146.
20. Manual of Fishery Information between 1379-1387, 2009. Iran fishery research organization, 56p.
21. Munday, B.L. and Nakai, T., 1997. Special topic review: nodaviruses as pathogens in larval and juvenile marine finfish. *World Journal of Microbe Biotechnology* 13: 375-381.
22. Munday, B.L., Kwang, J. and Moody, N., 2002. Betanodavirus infections of teleost fish: a review. *Fish Disease* 25: 127-142.
23. Munday, B.L., Langdon, J.S., Hyatt, A. and Humphrey, J.D., 1992. Mass mortality associated with a viral-induced vacuolating encephalopathy and retinopathy of larval and juvenile barramundi, *Lates calcarifer*. *Aquaculture* 103: 197-211.
24. Nylund, A., Nylund, S., Isaksen, M., korsnes, K., Handeland, S., Martinsen, R., Mork Pedersen, T. and Ottem, K.F., 2008. New betanodaviruses detected in wild and farmed cod (*Gadus morhua*) in Norway. *Archives of Virology* 153: 541- 547.
25. Oh, M.J., Jung, S.J., Kim, S.R., Rajendran, K.V., Kim, Y.J., Choi, T.J., Kim, H.R. and Kim, J.D., 2002. A fish nodavirus associated with mass mortality in hatchery reared red drum, *Sciaenops ocellatus*. *Aquaculture* 211: 1-7.
26. Parameswaran, V., Rujesh Kumar, S., Ishaq Ahmed, V.P. and Sahul Hameed, A.S., 2008. A fish nodavirus associated with mass mortality in hatchery-reared Asian Sea bass, *Lates calcarifer*. *Aquaculture* 275: 366-369.
27. Sweetman, E., Sweetman, J., Le Breton, A. and Grisez, L., 1996. Nodavirus: a review of the findings of the XIV/NODA/95 investigation. In: "Seabass and seabream culture: problems and prospects" *European Aquaculture Society, Italy* 87-101.
28. Yoshikoshi, K. and Inoue, K., 1990. Viral nervous necrosis in hatchery reared larvae and juveniles of Japanese parrotfish, *Oplegnathus fasciatus*. *Fish Disease* 13: 69-77.
29. Zafran Harada, T., Koesharyani, I., Yuasa, K. and Hatai, K., 1998. Indonesian hatchery reared seabass larvae (*Lates calcarifer*), associated with viral nervous necrosis (VNN). *Indonesian Fish Research* 4:19-22.
30. Zorriehzahra, S.J., Ghasemi, M., Ghiasi, M., Haghighi karsidani, S., Nazari, I., Sharifpour, I., Sharifrouhani, M., Mehrabi, M., 2010. Viral Nervous Necrosis study in *Liza auratus* and its pathogenicity to other fish species. Final report of national research, Iran fishery research organization, 186p.

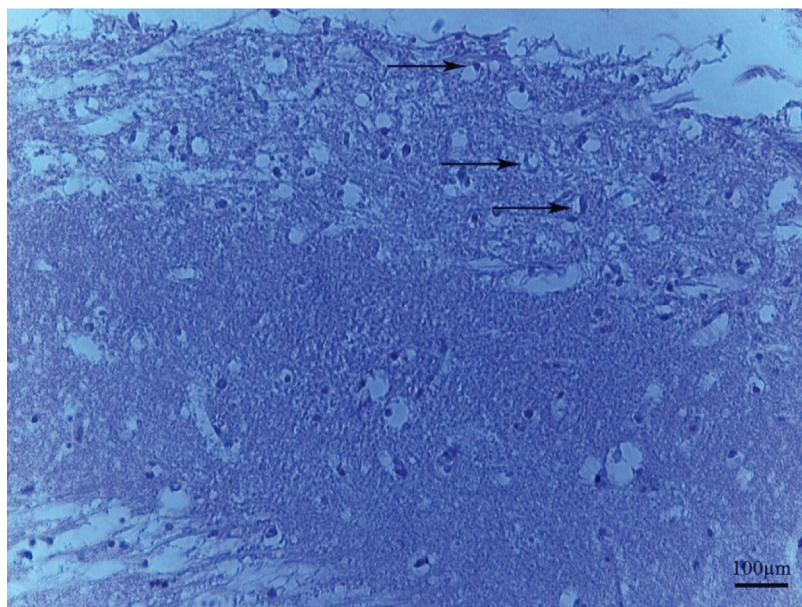


شکل ۱- علائم ظاهری ماهیان مید مورد مطالعه. خونریزی های جانبی به خصوص در نواحی سرپوش آبششی و آرواره ها

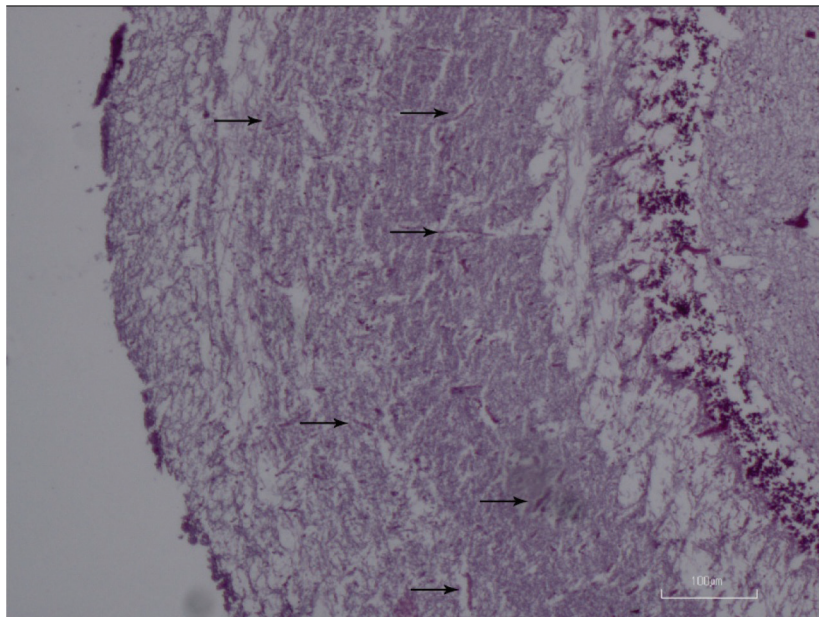




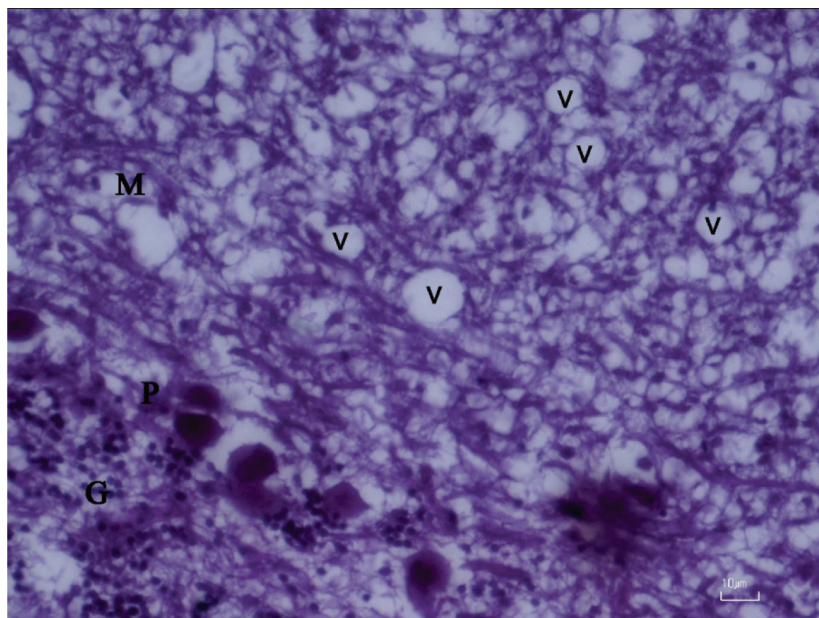
شکل ۲- تصویر میکروسکوپی مقطع عرضی مغز ماهی مید. فیکساتیو بوئن، (H&E x40) (a) واکوتول‌ها (v) در لایه دانه دار مغز (b) قشر مغز که نمای اسفنجی به خود گرفته است



شکل ۳- پیکنوز و مرزنشینی در مغز ماهی مید. فیکساتیو بوئن، (H&E x40). نکروز و مرزنشینی هسته سلولها در ماده خاکستری مغز. پیکان‌ها هسته‌های پیکنوتیک و مرزنشینی را نشان می دهند.

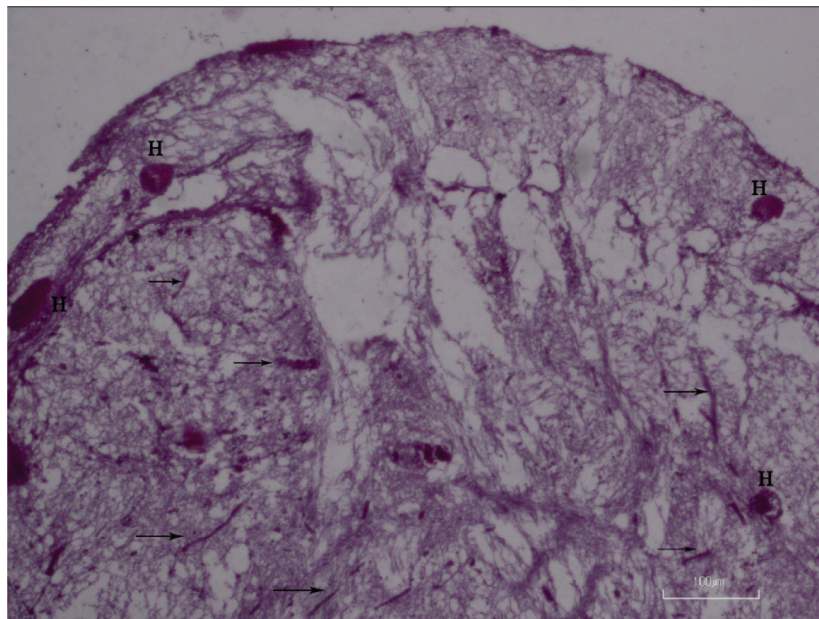


شکل ۴- تصویر التهاب مغز ماهی مید. فیکساتیو بوئن، (H&E x10). التهاب مغزی و پرخونی (پیکان‌ها) در لایه های مختلف ماده خاکستری. التهاب و پرخونی در اکثر نواحی

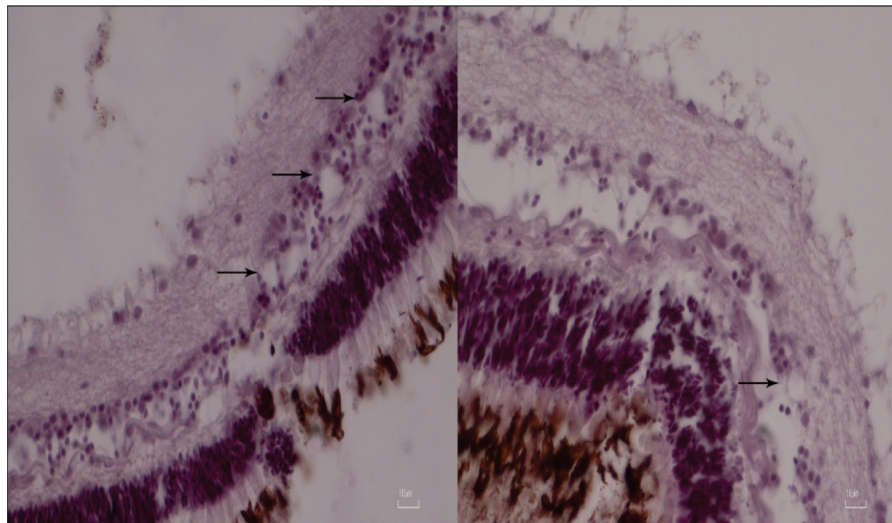


شکل ۵- تصویر میکروسکوپی لایه های مختلف مخچه ماهی مید. فیکساتیو بوئن، (H&E x40). لایه مولکولار (M)، لایه پورکنژ (G) لایه دانه دار. واکونول ها (V) در لایه مولکولار مخچه به فراوانی وجود دارند.





شکل ۶- پرخونی در مغز ماهی مید. فیکساتیو بوئن، (H&E x40). التهاب (پیکان ها) پرخونی و لکه های خونی (H) در بافت خاکستری مغز در برخی نواحی قابل مشاهده است.



شکل ۷- تصویر میکروسکوپی مقطع چشم. فیکساتیو بوئن، (H&E x40). واکوئول ها (پیکان ها) در شبکیه چشم و لایه دانه دار

