

مطالعه بافت شناسی و آناتومی نای در کبک‌های بومی (چوکار چوکار)

• بهزاد مبینی

گروه آموزشی علوم پایه دانشکده دامپزشکی دانشگاه آزاد اسلامی واحد شهرکرد

تاریخ دریافت: مهر ۹۴ تاریخ پذیرش: آذر ۹۴

Email: Dr.mobini@iaushk.ac.ir



چکیده

این تحقیق بر روی ۸ جفت کبک نر و ماده سالم بومی در سن ۲۰ هفته صورت گرفت. پرنده‌گان با اتر بیهوش و به روش انسانی کشته شدند. پس از تشریح، موقعیت نای و ساختارهای مرتبط مشخص و به سه قسمت قدامی، میانی و خلفی تقسیم گردید. ویژگی‌های نای شامل تعداد و شکل ظاهری حلقه‌های نایی، محل اتصال ماهیچه جناغی-نایی، کامل یا ناقص بودن حلقه‌ها، مقطع عرضی و چیدمان آن‌ها، وجود رباط‌های حلقوی، میزان استحکام نای در برابر فشار با استریومیروسکوپ بررسی شد. نمونه‌هایی از سه قسمت جهت پایداری‌سازی به فرمالین بافر ۱۰ درصد منتقل شدند. برش‌های بافتی با هماتوکسیلین-انوزین و رنگ آمیزی‌های اختصاصی آلسین بلو، پاس، فوت، ورهوف و ماسون تری کروم رنگ آمیزی شد. حلقه‌های نایی در کبک‌های بومی، کامل و از قدام به خلف از الگوی بیضی به گرد تغییر نمودند. آن‌ها دارای رباط‌های حلقوی بوده و در برابر فشار مقاوم هستند. تعداد آن‌ها ۱۰۲ تا ۱۱۴ عدد و محل اتصال ماهیچه جناغی-نایی بین حلقه ۹۰ تا ۱۰۲ بود. ساختار بافتی نای بین قسمت‌ها و جنس‌های مختلف، تفاوت قابل توجهی نداشت و از طبقات مخاطی-زیرمخاطی، غضروفی-ماهیچه‌ای و سرریزی تشکیل شده بود. بافت پوششی، شبه مطبق استوانه‌ای مزه‌دار است که دارای غدد موکوسی از نوع حبابی ساده بود. غدد در آلسین بلو، مثبت ولی در پاس، منفی بودند. ماهیچه مخاطی مشاهده نشد. پارین-زیرمخاط سست دارای همه رشته‌های همبندی بود. طبقه غضروفی-ماهیچه‌ای، از حلقه‌های کامل غضروف شفاف و ماهیچه‌های مخطط تشکیل شده است. سرریزی بافت سست حاوی رگ‌های خونی، گانگلیون عصبی پاراسمپاتیکی، چربی و رشته‌های همبند تشکیل شده بود.

کلمات کلیدی: آناتومی، بافت‌شناسی، کبک‌های بومی، نای، هیستوشیمی

• Veterinary Journal (Pajouhesh & Sazandegi) No 112 pp: 2-9

Histological and anatomical study of trachea of native partridges (*Chukar chukar*)

By: Mobini, B. Department of Anatomical Sciences, Faculty of Veterinary Medicine, Islamic Azad University, Shahrekord Branch, Shahrekord, Iran.

Email: Dr.mobini@iaushk.ac.ir

Received: September 2015 Accepted: November 2015

This study was carried out in 8 female and 8 male twenty-week-old healthy native partridges. The birds were deeply anesthetized by ether inhalation and euthanized. After dissection, the position of trachea and related structures were studied then divided into cranial, middle and caudal portions. The following characteristics were studied by using stereomicroscope: the gross shape and numbers of tracheal rings, insertion of sternotrachealis muscles on trachea, complete or incomplete of rings, their shape in cross section and arrangement of the rings, annular ligaments and tracheal collapsibility. The specimens were taken from three portions and fixed in 10% neutral buffered formalin. Tissue sections stained with H&E and special stainings: Alcian blue, PAS, Foot's, Verhoeff's, and Masson's trichrome. The tracheal rings in native partridges were complete and their shape varied and changed from elliptic cranially to circular manner caudally. They bounded by annular ligaments and are resistant against pressure. The numbers of rings were 102-114 and sternotrachealis muscles inserted between the 90-102th rings. The histology of trachea showed no significant differences according to sex and among various portions. The trachea was composed of tunica mucosa-submucosa, cartilagino-muscular and serosa. The epithelium was ciliated pseudostratified columnar contained simple alveolar mucous glands which reacted positively to alcian blue but negatively to PAS. The muscularis mucosa was absent. The loose propria-submucosa contained of all the connective fibers. Tunica cartilagino-muscular was composed of complete hyaline cartilaginous rings and striated muscles. Serosa was composed of loose tissue contained vessels, parasympathetic ganglia, adipose tissues and all the connective fibers.

Key words: Anatomy, Histochemistry, Histology, Native partridge, Trachea.

مقدمه

کبک‌ها که در خانواده فازیانیده (دیانی، ۱۳۶۷؛ زهری ۱۳۸۲)، از راسته گالی‌فرمس فوق راسته نئوگناته و زیر رده نئورنتس از رده پرندگان قرار دارند (مهربانی یگانه، ۱۳۷۳). کبک‌ها دارای نژادهای مختلفی از جمله کبک معمولی می‌باشند که خود دارای چندین زیرگونه است. بر اساس سرشماری سال ۱۳۸۸ مهم‌ترین نژاد کبک بومی موجود در ایران، نژاد چوکار چوکار است که جمعیت آن‌ها به ده‌ها هزار قطعه می‌رسد. گذرگاه هوایی فوقانی در پرندگان از حنجره، نای، جعبه صدا و نایژه اولیه تشکیل شده است (Amadon, 1970; Ames, 1971, Göller and Suthers, 1995; Brittan-Powell and Dooling, 1997; Aubin et al., 2000; Baker, 2001; Gorissen et al., 2002). نای در تمام پرندگان اهلی در قسمت پشتی حنجره قرار گرفته و از تعدادی حلقه غضروفی کامل تشکیل شده است (Mathey, 1965; Cevik-Demirkan et al., 2007; Kabak et al., 2007). تعداد حلقه‌های نایی پرندگان از گونه‌ای به گونه دیگر متفاوت

است به طوری که در بلدرچین ژاپنی ۸۳ تا ۹۱ عدد (Cevik-Demirkan et al., 2007)، در خروس ۱۰۲ تا ۱۳۰ عدد (Tasbas et al., 1994)، در اردک اهلی ۱۱۲ تا ۱۱۶، در مرغان اهلی ۱۰۸ تا ۱۲۶ (Das and Mishra, 1965)، و در سایر گونه‌ها بین ۱۰۸ تا ۱۳۰ عدد گزارش شده است (King and Roberts, 1965; Getty, 1975; Nickel et al., 1977). زیادهای در طبقه‌بندی پرندگان از نظر جانورشناسی دارد ولی توصیف دقیقی از ویژگی‌های آناتومیکی و بافت شناسی این اندام در پرندگانی مانند کبک بویژه کبک‌های بومی تاکنون گزارش نشده است. مطالعاتی مشابهی که روی نای در پرندگان دیگر صورت گرفته، در موارد متعددی بویژه تعداد حلقه‌ها و هم‌پوشانی آن‌ها، غضروفی یا استخوانی بودن حلقه‌ها، کامل یا ناقص بودن آن‌ها، شکل حلقه‌های نایی، چیدمان حلقه‌ها، رویهم قرار گرفتن یا نگرفتن آن‌ها، وجود یا عدم وجود رباط‌های حلقوی و ... در تناقض هستند (Myers, 1917; Chocholous, 1924; Bradley, 1960; Perrault, 1960; Onuk et al., 2010; Ibe et al., 2008; 1680). این تفاوت‌های قابل ملاحظه

از میکرواستروسکوپ، در هر پرنده به طور جداگانه بررسی شد. جهت ارزیابی میزان استحکام نای و حلقه‌های نایی آن در برابر فشار انگشتان اقدام به ملامسه قسمت‌های مختلف نای گردید. همچنین جهت مشخص نمودن ساختار بافتی این اندام، از هر قسمت نمونه‌هایی انتخاب و پس از پایداری سازی در فرمالین بافر ۱۰ درصد، مطابق روش‌های معمول بافتی قالب‌های پارافینی تهیه گردید. جهت مطالعه ساختار کلی نای ابتدا برش‌های بافتی با هماتوکسیلین آئوزین رنگ آمیزی شد. پس از مطالعه کلی جهت تعیین تفاوت‌ها در هر جنس و نیز در هر قسمت و آشکار شدن بیشتر جزئیات بافتی نای در هر پرنده، اقدام به رنگ آمیزی‌های اختصاصی گردید. رنگ آمیزی آلسین بلو برای تعیین موکوبلی ساکاریدها، پاس برای تعیین گلیکوژن و ترکیبات گلیکو کونژوگه، فوت جهت رشته‌های رتیکولر، ورهوف جهت رشته‌های الاستیک، و ماسون تری کروم جهت رشته‌های کلاژن مورد استفاده قرار گرفت (Kierman, 1999). بر روی برش‌های رنگ شده مطالعات با استفاده از میکروسکوپ نوری انجام گرفت و فتوگراف‌های لازم گرفته شد.

نتایج

نتایج مورفولوژی

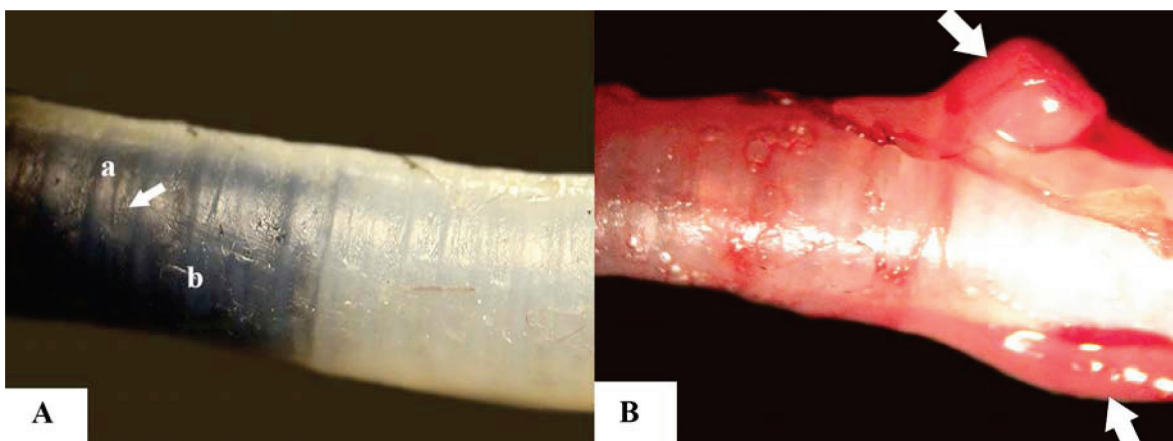
حلقه‌های نایی در کبک‌های این تحقیق کامل و دارای یک انتهای پهن و یک انتهای باریک می‌باشند. آن‌ها در طول نای رویهم افتاده‌اند و نیمه پهن هر حلقه، نیمه باریک حلقه مجاور را پوشانده و توسط رباط‌های حلقوی به یکدیگر متصل شده‌اند (شکل ۱). تعداد حلقه‌ها که در قسمت بالایی و شکمی خود دارای شیار می‌باشند، در این کبک‌ها بین ۱۰۲ تا ۱۱۴ عدد متغیر بوده که میانگین آن‌ها در نرها، ۱۰۹ عدد و در ماده‌ها، ۱۰۶ حلقه

داخل گونه‌ای در ساختار نای، در نتیجه سازش گونه‌های خاص به شرایط طبیعی متفاوت، عادات زندگی مشخص، ارتباط صوتی و تنوع در طول، انعطاف‌پذیری و تحریک‌پذیری گردن بوده است (King and McLelland, 1989; Scala et al., 1990; King, 1993; Prum, 1993; Griffiths, 1994). با توجه به منحصر بفرد بودن ساختار نای در هر گونه و اهمیتی که در علم طبقه‌بندی پرندگان از نظر جانورشناسی دارد و نیز از آنجا که تاکنون ویژگی‌های بافت شناسی و آناتومیکی این اندام در کبک بویژه کبک‌های بومی مورد بررسی قرار نگرفته، این تحقیق جهت مشخص شدن ویژگی‌های فوق در کبک‌های بومی ایران به انجام رسید.

مواد و روش‌ها

این تحقیق بر روی ۱۶ کبک نر و ماده بالغ سالم با میانگین سنی ۲۰ هفته از نژاد چوکار چوکار به انجام رسید. پس از بیهوش نمودن پرندگان با استفاده از کلروفورم و کشتن آن‌ها به روش انسانی، گردن از قاعده سر به دقت باز و موقعیت نای و ارتباط آن با اندام‌های مجاور در طول گردن و حفره‌ی سینه‌ای به دقت مورد بررسی قرار گرفت و عکس‌های لازم تهیه گردید. نای بطور کامل از حنجره تا جعبه صدا از لاشه خارج و سپس به ۳ قسمت قدامی، میانی و خلفی تقسیم شد. محدوده قسمت قدامی از خلف غضروف حلقوی حنجره تا حلقه نایی ۳۰، محدوده قسمت میانی از حلقه ۳۰ تا حلقه ۶۰ نایی و محدوده قسمت خلفی از حلقه ۶۰ تا اولین حلقه غضروفی جعبه صدا در نظر گرفته شد.

شکل ظاهری حلقه‌ها، تعداد و چیدمان آن‌ها، کامل یا ناقص بودن حلقه‌ها، وجود یا عدم وجود رباط‌های حلقوی، مقطع عرضی حلقه‌ها، رویهم افتادگی و همپوشانی آن‌ها در قسمت‌های مختلف نای با استفاده



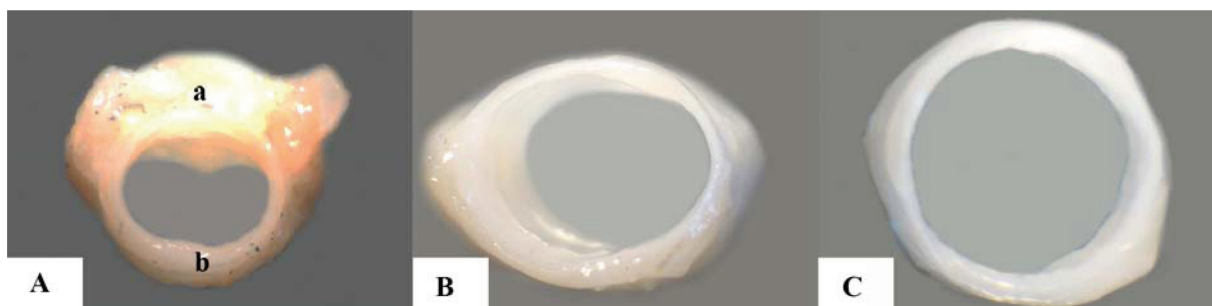شکل ۱- شکل ظاهری نای و محل اتصال ماهیچه جناغی-نایی در کبک‌های بومی. (A) حلقه‌های نایی کامل و دارای یک انتهای پهن (a) و یک انتهای باریک (b) هستند و توسط رباط‌های حلقوی (فلش) بیکدیگر متصل شده‌اند. (B) ماهیچه جناغی-نایی (فلش‌ها) بین حلقه‌های ۹ تا ۲۱ به نای متصل شده است.

مخاطی- زیرمخاطی، غضروفی- ماهیچه‌ای و سروزی تشکیل شده بود. طبقه مخاطی- زیرمخاطی از لایه پوششی شبه مطبق استوانه‌ای مژه‌دار و بافت همبند سست پارین- زیرمخاط تشکیل شده بود (شکل ۳). لایه پوششی بر روی غشای پایه قرار گرفته و هر ۳ رشته کلاژن، الاستیک و رتیکولر در آن حضور داشت (شکل ۴). بین سلول‌های پوششی، غدد موکوسی وجود دارد. این غدد که از نوع حبابی ساده می‌باشند، در رنگ‌آمیزی آلسین بلو، واکنش مثبت نشان می‌دهند، ولی در رنگ‌آمیزی پاس، واکنش آن‌ها، منفی بوده است (شکل ۳). ماهیچه مخاطی در نای هیچ‌یک از کبک‌های مورد مطالعه، مشاهده نگردید (شکل‌های ۳ و ۴). در بافت همبند سست پارین- زیرمخاط، مقادیر زیادی رشته‌های الاستیک حضور دارد ولی میزان رشته‌های کلاژن، متوسط و رشته‌های رتیکولر نیز بسیار اندک دیده می‌شوند (شکل ۴). طبقه

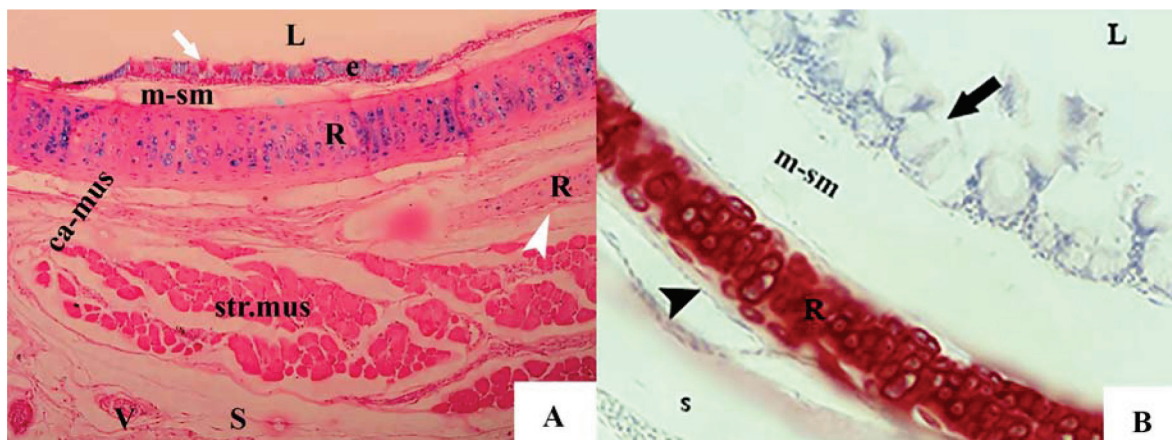
می‌باشد. مقطع حلقه‌های نایی در برش عرضی، از قدام به خلف نای بترتیب به صورت بیضی، کمی بیضی و گرد می‌باشد (شکل ۲). آن‌ها در مقابل لمس و فشار انگشتان مقاومت نموده و دارای خاصیت ارتجاعی می‌باشند. این خاصیت ارتجاعی در قسمت قدامی بیشتر از قسمتهای میانی و خلفی بود. ماهیچه جناغی- نایی در نمونه‌های این تحقیق بصورت جفت بوده که از جناغ برخاسته و بین حلقه ۹۰ تا ۱۰۲ نای متصل می‌گردد (شکل ۱). میانگین طول نای بین ۱۰۲ تا ۱۲۵ میلی‌متر بود.

نتایج بافت‌شناسی

ساختار بافتی نای بین قسمت‌های مختلف آن و نیز بین کبک‌های نر با ماده، تفاوت قابل توجهی نشان نداد. نای در کبک‌های بومی از طبقات



شکل ۲- مقطع عرضی حلقه‌های نایی در کبک بومی. در قسمت قدامی بیضی (A)، در قسمت میانی کمی بیضی (B) و در قسمت خلفی گرد می‌باشد (C). در شکل سمت چپ (A)، کامل بودن حلقه‌های نایی و انتهای پهن (a) و باریک (b) هر حلقه مشاهده می‌شود.



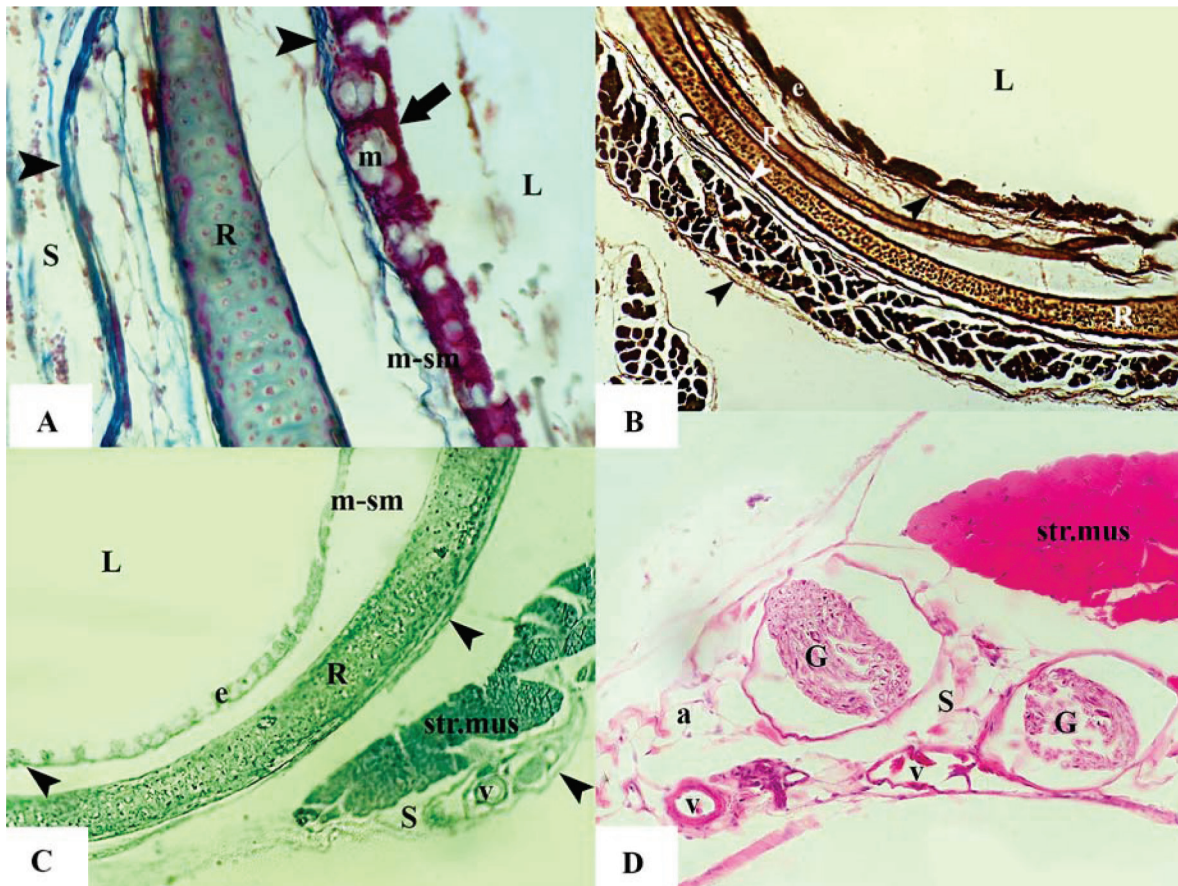
شکل ۳- ساختار بافتی نای در کبک‌های بومی. A) طبقات مخاطی- زیرمخاطی (m-sm)، غضروفی- ماهیچه‌ای (ca-mus) و سروزی (S) تشکیل شده است. لومن (L)، بافت پوششی شبه مطبق استوانه‌ای مژه‌دار (e)، غضروف شفاف (R) و پریکندریوم (سرفلش)، ماهیچه مختلط (sum.rts)، واکنش مثبت غدد موکوسی (فلش) در رنگ‌آمیزی آلسین بلو در بزرگنمایی ۱۰۰، B) طبقه سروزی (s) و واکنش منفی غدد موکوسی (فلش) در رنگ‌آمیزی پاس در بزرگنمایی ۴۰۰.

طبقه سروزی از بافت همبند سست حاوی رگ‌های خونی، گانگلیون عصبی پاراسمپاتیکی، سلول‌های چربی، و هر سه رشته کلاژن، الاستیک و رتیکیلر تشکیل شده است (شکل ۴). میزان رشته‌های الاستیک موجود در این لایه، بسیار زیاد ولی میزان دو رشته کلاژن و رتیکیلر بسیار کم می‌باشد.

بحث

حلقه‌های نایی در کبک‌های بومی دارای یک انتهای پهن و یک انتهای باریکتر می‌باشند که از این نظر شبیه نای مرغان اهلی (McLel-Kabak et al., 2007)، بوقلمون (Cover, 1953)، و سایر پرندگان می‌باشد (پوستی، ۱۳۷۳؛ رضاییان، ۱۳۷۷). این آرایش تلسکوپی حلقه‌های نایی این امکان را فراهم می‌آورد تا در طی حرکت گردن (شامل حرکت به جانب، خم کردن

غضروفی- ماهیچه‌ای نای، از ماهیچه‌های مخطط و حلقه‌های کامل غضروفی تشکیل شده که از نوع شفاف بودند (شکل‌های ۳ و ۴). بافت استخوانی در هیچیک از مقاطع مشاهده نشد. حلقه‌های نایی که توسط پریکندریوم پوشیده شده‌اند، در غالب برش‌ها بصورت دوتایی بوده که یکی از آن‌ها دارای پهنای بیشتری است (شکل‌های ۳ و ۴). در برخی برش‌ها، بندرت ۳ حلقه غضروفی نیز مشاهده گردید. هر ۳ رشته رتیکیلر، الاستیک و کلاژن در پریکندریوم مشاهده شد (شکل ۴). ماهیچه‌های مخطط، در اطراف حلقه‌های نایی و بصورت پراکنده مشاهده شدند (شکل‌های ۳ و ۴). در بین الیاف ماهیچه‌ای، هر ۳ رشته کلاژن، الاستیک و رتیکیلر مشاهده شدند ولی میزان نفوذ رشته‌های الاستیک بیشتر از سایر رشته‌ها بوده است (شکل ۴). در هیچیک از برش‌ها، ماهیچه صاف نایی دیده نشد (شکل‌های ۳ و ۴).



شکل ۴- ساختارهای بافتی موجود در نای کبک‌های بومی. (A) رشته‌های کلاژن (سرفلش‌ها) در غشای پایه، بافت همبند پارین-زیرمخاط، پریکندریوم، بین الیاف ماهیچه‌ای و در طبقه سروزی. بافت پوششی مزه‌دار (فلش) در بالای غدد موکوسی (m) کاملاً مشخص است، رنگ آمیزی ماسون تری کروم، بزرگنمایی ۴۰۰. (B) رشته‌های الاستیک (سرفلش‌ها) در رنگ آمیزی ورهوف، بزرگنمایی ۱۰۰. (C) رشته‌های رتیکیلر (سرفلش‌ها) در رنگ آمیزی فوت، بزرگنمایی ۱۰۰. (D) طبقه سروزی نای (S) از بافت همبند سست حاوی رگ‌های خونی (v)، گانگلیون عصبی پاراسمپاتیکی (G)، سلول‌های چربی (a)، تشکیل شده است. رنگ آمیزی همتوکسیلین اتوزین، بزرگنمایی ۴۰۰. لومن (L)، طبقه مخاطی-زیرمخاطی (m-sm)، بافت پوششی (e)، غضروف شفاف (R) ماهیچه مخطط (str.mus).

حلقه‌های نایی در کبک‌های این تحقیق، کامل و تعداد آن‌ها بین ۱۰۲ تا ۱۱۴ حلقه (بطور متوسط در پرندگان ماده، ۱۰۶ حلقه و در کبک‌های نر ۱۰۹ حلقه) متغیر بود. این در حالی است که محققین تعداد متفاوتی را در گونه‌های مختلف پرندگان گزارش نمودند. حلقه‌های نایی در مرغ اهلی (McLelland, 1965; Getty, 1975; King and McLelland, 1984)، بوقلمون (Cover, 1953)، و پنگوئن (Tasbas et al., 1986)، کامل و تعداد آن‌ها بین ۱۰۸ تا ۱۲۶ عدد و یا بین ۱۰۷ تا ۱۳۸ حلقه بوده است (Hogg, 1982). تعداد آن‌ها در بلدرچین ژاپنی بین ۸۳ تا ۹۱ حلقه و کامل گزارش شده است (Cevik-Demirkan et al., 2007). در غاز اهلی بین ۱۳۷ تا ۱۴۰ حلقه (Onuk et al., 2010)، در اردک اهلی بین ۱۱۲ تا ۱۱۶ عدد (Das and Mishra, 1965)، در ماکیان بین ۱۰۰ تا ۱۳۰ حلقه (قاضی و همکاران، ۱۳۸۰)، در خروس دنیزلی بین ۱۰۲ تا ۱۳۰ عدد (Tasbas et al., 1994)، در سنقر یا باز پا بلند بین ۸۹ تا ۹۶ حلقه کامل و گرد (Kabak et al., 2007)، در مرغ شاخدار غرب آفریقا بین ۱۱۹ تا ۱۵۹ حلقه کامل (Ibe et al., 2008)، در سایر پرندگان بین ۱۰۶ تا ۱۲۶ حلقه کامل گزارش شده است (رضاییان، ۱۳۷۷). برخی محققین بطور کلی و بدون ذکر گونه پرنده تعداد حلقه‌های نایی پرندگان را بین ۱۰۸ تا ۱۳۰ عدد (King and Getty, 1975; Nickel et al., 1977) و برخی نیز تعداد آنها را بین ۱۰۰ تا ۱۳۰ عدد گزارش نموده‌اند (Getty, 1975; Nickel et al., 1977; Tasbas et al., 1994).

حلقه‌های نایی در کبک‌های این تحقیق برخلاف پرندگان آبی مانند اردک، قو و غاز که صرفاً از بافت استخوانی (Pierko, 2007)، و یا در سایر پرندگان که تماماً از غضروف و یا در قسمتی استخوانی گزارش شده (Hogg, 2008; King and McLelland, 1989; King, 1993; Miller et al., 2008) همانند مرغ شاخدار غرب آفریقا (Ibe et al., 2008)، همگی صرفاً از بافت غضروف شفاف تشکیل شده است. اگرچه بر شفاف بودن بافت غضروفی حلقه‌های نایی در اغلب پرندگان تاکید شده (پوستی، ۱۳۷۳؛ رضاییان، ۱۳۷۷؛ Mennege, 1964; McLelland, 1965) ولی برخی محققین نوع بافت غضروفی آن‌ها را از نوع غضروف سخت فیبروزی گزارش نموده‌اند (Mennege, 1964).

در کبک‌های مورد مطالعه، بافت استخوانی در هیچیک از مقاطع مشاهده نگردید. اگرچه برخی محققین معتقدند با افزایش سن، روند استخوانی شدن در حلقه‌ها صورت گرفته (پوستی، ۱۳۷۳؛ رضاییان، ۱۳۷۷؛ قاضی و همکاران، ۱۳۸۰)، و آغاز آن را از ۱۵ هفتگی (رضاییان، ۱۳۷۷)، و یا از روز ۹۸ پس از جنینی بیان نموده‌اند که از ناحیه خلفی نای به سمت قدامی (Hogg, 1982) و یا از قسمت‌های شکمی حلقه‌ها به سایر قسمت‌ها گسترش می‌یابد (Bradley, 1960).

منابع مورد استفاده

- ۱- پوستی، ا. (۱۳۷۳) بافت شناسی مقایسه‌ای و هیستوتکنیک. چاپ سوم، انتشارات دانشگاه تهران، ص ۲۹۷-۲۹۸.
- ۲- دیانی، ا. (۱۳۶۷) پرندگان خاورمیانه و خاور نزدیک. انتشارات دانشگاه تهران، ص ۹۰-۱۰۰.
- ۳- رضاییان، م. (۱۳۷۷) بافت شناسی و اطلس رنگی دامپزشکی. چاپ اول، انتشارات دانشگاه تهران. ص ۲۶۳.

و باز کردن) حلقه‌های نای نیز حرکات لغزشی وسیعی رویهم داشته باشند و منجر به تغییر طول نای همزمان با حرکت گردن شوند (Cover, 1953; McLelland, 1965; Piperno and Peirone, 1975).

حلقه‌های نایی کبک در مقطع عرضی از قدام به خلف بترتیب بیضی، کمی بیضی و گرد می‌باشد. در حالی که در پنگوئن بترتیب بیضی، دایره‌ای و بیضی (Miller et al., 2008)، در اردک وحشی به اشکال مختلف به‌طوریکه در قسمت قدامی بیضی و در خلف نای گرد (Pierko, 2007)، در بلدرچین ژاپنی عمدتاً گرد و بجز ۳ حلقه اول که ناقص بوده، از حلقه ۳ تا ۳۵ پشتی - شکمی بیضی و دارای شیار در نواحی پشتی و شکمی، از حلقه ۳۵ تا ۶۰ پشتی - شکمی کمتر بیضی ولی دارای ضخامت بیشتر و شیارهای برجسته‌تر و از حلقه ۶۰ تا ۸۵ شیارها ناپدید شده و حلقه‌ها گرد شده‌اند (Cevik-Demirkan et al., 2007)، در غاز چنگالی شکل (Onuk et al., 2010)، در مرغ شاخدار غرب آفریقا بصورت نامنظم (Ibe et al., 2008)، در مرغان اهلی برخی یک‌چهارم قدامی را بیضی، قسمت میانی را گرد و حلقه‌های خلفی را بیضی شکمی (McLelland, 1965)، و برخی کلاً آنرا گرد گزارش نموده‌اند (Piperno and Peirone, 1975).

مدل بیضی، کمی بیضی و گرد مقاطع عرضی حلقه‌های نایی کبک نشان می‌دهد که همانند پنگوئن (Miller et al., 2008) و دیگر پرندگان (پوستی، ۱۳۷۳)، قطر حلقه‌ها در قسمت خلفی نای بیشتر از سایر قسمت‌ها بوده و از قطر آن‌ها در قسمت قدامی تر نای کاسته می‌شود. این در حالیست که برخی مولفین عکس این حالت را گزارش نموده‌اند به‌طوری که قطر حلقه‌ها در مرغان اهلی از قسمت قدامی به خلفی نای کاهش یافته است (McLelland, 1965).

ماهیت جنغایی - نایی در نای کبک‌های نر و ماده یکسان و زوج می‌باشد که همانند سایر پرندگان (Lockner and Youngren, 1976; Kabak et al., 2007) از زائده قدامی جانبی جنغ شروع شده و بجای اتصال بین حلقه ۲۶ تا ۳۰ نای (Kabak et al., 2007)، یا اولین حلقه نای که به غشای صماخی جعبه صدا متصل شده (Lockner and Youngren, 1976)، در کبک‌های چوکار چوکار این تحقیق بین حلقه ۹۰ تا ۱۰۲ خاتمه می‌یابد.

حلقه‌های نای در کبک بر خلاف بلدرچین ژاپنی که رویهم افتادگی نداشتند (Cevik-Demirkan et al., 2007)، مشابه بوقلمون (Cover, 1953)، مرغ اهلی (McLelland, 1965; Piperno and Peirone, 1975)، اردک وحشی (Pierko, 2007)، غاز (Chocholous, 1924)، پنگوئن (Miller et al., 2008)، اردک و غاز (Perrault, 1680)، غاز اهلی (Onuk et al., 2010)، سنقر پا بلند (Kabak et al., 2007)، و ماکیان (پوستی، ۱۳۷۳؛ رضاییان، ۱۳۷۷)، دارای رویهم‌افتادگی می‌باشد. در حالی که برخی محققین، عدم حضور رباط‌های حلقوی را در نای پرندگان گزارش کرده‌اند (Mathey, 1975; Garside, 1968; Piperno and Peirone, 1975)، در نای کبک‌های این تحقیق این رباط‌ها همانند مرغ (Mennege, 1964)، بلدرچین ژاپنی (Cevik-Demirkan et al., 2007)، و سایر ماکیان (قاضی و همکاران، ۱۳۸۰) وجود دارند اگرچه بسیار نازک می‌باشند. نای در کبک‌های مورد مطالعه در برابر فشار و لمس انگشتان مقاومت کرده و کولایس نمی‌شوند بلکه دارای خاصیت ارتجاعی می‌باشد. این در حالی است که در پنگوئن بر خلاف کبک، نای در اثر فشار انگشتان رویهم کولایس می‌شود (Miller et al., 2008).

- 22-Hogg, D.A. (1982) Ossification of the laryngeal, tracheal and syringeal cartilages in the domestic fowl. *Journal of Anatomy*. 134 (1): 57-71.
- 23-Ibe, C., Onyeanusi, S., Salami, O., Umosen, A. and Maidawa, M. (2008) Studies of the major respiratory pathway of the West African guinea fowl (*Numida melagris galeata*): the morphometric and macroscopic aspects. *International Journal of Poultry Science*. 7(10): 991-1000.
- 24-Kabak, M., Orhan, I.O. and Hazirolu, R.M. (2007) The gross anatomy of larynx, trachea and syrinx in the long-legged buzzard (*Buteo rufinus*). *Anatomia, Histologia, Embryologia*. 36: 27-32.
- 25-Kiernan, J.A. (1999) Histological and histochemical methods: Theory and Practice (3rd ed.). Butterworth Heineman. Oxford, Boston. Pp: 144-164, 213-243.
- 26-King, A.S. (1993) Apparatus Respiratorius (systema respiratorium). Handbook of Avian Anatomy, Nomina Anatomica Avium, (Baumel J.J.). Publication of Nuttall Ornithological Club 23, Cambridge, Massachusetts.
- 27-King, A.S. and McLelland, J. (1984) Birds: Their Structure and Function (2nd ed.). Bailliere Tindall, London. Pp: 110-144.
- 28-King, A.S. and McLelland, J. (1989) Form and Function in Birds. vol. 4, Academic Press, San Diego, California, Pp: 69-220.
- 29-King, A.S. and Roberts, M.C. (1965) The laryngeal cartilages and muscles of Gallus domesticus. *Journal of Anatomy*. 99: 410-411.
- 30-Lockner, F.R. and Youngren, O.M. (1976) Functional syringeal anatomy of the mallard. I. In situ electromyograms during ESB elicited calling. *Ornithological Advances*. 93: 324-342.
- 31-Mathey, W.J. (1965) Avian tracheal rings. *Poultry Science*. 44: 1465-1467.
- 32-McLelland, J. (1965) The anatomy of the rings and muscles of the trachea of Gallus domesticus. *Journal of Anatomy*. 99 (3): 651-656.
- 33-Mennega, A. (1964) The tracheal rings in domestic birds. *Poultry Science*. 43: 1279.
- 34-Miller, E.H., Seneviratne, S.S., Jones, I.L., Robertson, G.J. and Wilhelm, S.I. (2008) Syringeal anatomy and allometry in murrelets (alcidae:Uria), *Journal of Ornithology*. 149: 545-554.
- 35-Myers, J.A. (1917) Studies on the syrinx of *G. domesticus*. *Journal of Morphology*. 29: 165-207.
- 36-Nickel, R., Schummer, A. and Seiferle, E. (1977) Anatomy of the Domestic Birds. Verlag Paul Parey, Berlin.
- 37-Onuk, B., Hazirolu, R.M. and Kabak M. (2010) The gross anatomy of larynx, trachea and syrinx in goose (*Anser anser domesticus*). Kafkas Üniversitesi Veteriner Fakültesi Dergisi. 16: 4-9.
- 4- زهری، م. (۱۳۸۲) پرورش طیور گوشتی. انتشارات دانشگاه تهران، چاپ یازدهم، ص ۲۲۵.
- ۵- قاضی، س.ر.، تجلی، م و غلامی، ص. (۱۳۸۰) آناتومی پرندگان اهلی. چاپ اول، انتشارات دانشگاه شیراز، ص ۱۳۰.
- ۶- مهربانی یگانه، ح. (۱۳۷۳) سیر پیدایش و چگونگی تکامل پرندگان اهلی. انتشارات واحد آموزش و پژوهش. انتشارات سازمان اقتصادی کوثر.
- 7-Amadon, D. (1970) Variation in the trachea of the Cracidae (Galliformes) in relation to their classification. *Natural History Bulletin of the Siam Society*. 23, 239-248.
- 8-Ames, P.L. (1971) The morphology of the syrinx in Passerine birds. *Bulletin of the Peabody Museum of Natural History (Yale Univ.)*. 37: 1-194.
- 9-Aubin, T., Jouventin, P. and Hildebrand, C. (2000) Penguins use two-voice system to recognize each other. *Proceedings of the Royal Society Biological Sciences*. 267: 1081-1087.
- 10-Baker, M.C. (2001) Bird song research; The past 100 years. *Bird Behavior*. 14: 3-50.
- 11-Bradley, O. C (1960) The structure of the fowl (4th ed.). Oliver and Boyd, Edinburgh.
- 12-Brittan-Powell, E.F. and Dooling, R.J. (1997) Mechanisms of vocal production in budgerigars (*Melopsittacus undulatus*). *Journal of the Acoustical Society of America*. 101: 578-559.
- 13-Cevik-Demirkan, A., Hazirolu, R.M. and Kurtul, I. (2007) Gross morphological and histological features of larynx, trachea and syrinx in Japanese quail. *Anatomia, Histologia, Embryologia*. 36: 215-219.
- 14-Chocholous, J. (1924) Cber den Bau der Luftrohre des Hausgeflügels. *Prager Tierärztliches Archiv*. 4: 91-111.
- 15-Cover, M.S. (1953) Gross and microscopic anatomy of the respiratory system of the Turkey. II. Larynx, trachea, syrinx, bronchi and lungs. *American Journal of Veterinary Research*. 14: 230-238.
- 16-Das, L.N. and Mishra, D.B. (1965) Comparative anatomy of the domestic duck. *Indian veterinary journal*. 42: 320-326.
- 17-Garside, J.S. (1968) Ossification of the tracheal cartilages in the fowl. *Veterinary Record*. 82: 470-471.
- 18-Getty, R. (1975) Sisson and Grossman's: The Anatomy of the Domestic Animals (5th ed.). W.B. Saunders, New York.
- 19-Göller, F. and Suthers, R.A. (1995) Implications for lateralization of bird song from unilateral gating of bilateral motor patterns. *Nature*. 373: 63-66.
- 20-Gorissen, L., Janssens, E., Pinxten, R. and Eens, M. (2002) Differences in song repertoire size and composition between two populations of blue tits Parus caeruleus. *Avian Science*. 2(1): 39-47.
- 21-Griffiths, C.S. (1994) Syringeal morphology and the phylogeny of the Falconidae. *Condor*. 96: 127-140.

443-450.

38-Perrault, C. (1680) Essais de physique. Paris. Cited by F. J. Cole (1944) in A history of comparative anatomy. London: Macmillan.

39-Pierko, M. (2007) Morphological comparison of upper respiratory tract in mallard *Anas platyrhynchos* and scaup *Aythya marila*, Electronic Journal of Polish Agricultural Universities. 10(4): 80.

40-Piperno, E. and Peirone, S. (1975) Morphological characteristics and mutual relationships of the tracheal cartilaginous rings in *Gallus gallus*. *Anatomia, Histologia, Embryologia*. 4: 172-178.

41-Prum, N.O. (1993) Phylogeny, biogeography and evolution of the broadbills (Eurylamidae) and asities (Philepitidae) based on morphology. *Ornithological Advances*. 110: 304-324.

42-Scala, G., Corona, M. and Pegalli, G.V. (1990) Sur la structure de la syrinx chez le canard (*Anas platyrhynchos*). *Anatomia, Histologia, Embryologia*. 19: 135-142.

43-Tasbas M., Haziroglu, R.M., Cakır, A. and Ozer, M. (1994) Morphological investigations of the respiratory system of the Denizli cock. II. Larynx, trachea, syrinx. *Ankara Üniversitesi Veteriner Fakültesi Dergisi*. 41: 135-153.

44-Tasbas, M., Haziroglu, R.M. and Ozcan, Z. (1986) A study on anatomical and histological structures of tongue and the upper respiratory passages (larynx cranialis, trachea, syrinx) in the penguin. *Ankara Üniversitesi Veteriner Fakültesi Dergisi*. 33: 240-261.

